

Otrzymano: 2005.06.01  
Zaakceptowano: 2005.12.20

## The value of virtual bronchoscopy in trachea and bronchial tree diagnostics in a five-year-old boy – a case report

Wartość bronchoskopii wirtualnej (BW) w diagnostyce tchawicy i drzewa oskrzelowego u 5 letniego chłopca – opis przypadku

Wojciech Sruga<sup>1</sup>, Jan Głowacki<sup>1</sup>, Jolanta Myga-Porosiło<sup>1</sup>, Rafał Kachel<sup>1</sup>, Hanna Borowiak<sup>1</sup>, Sylwia Trzeszkowska-Rotkegel<sup>1</sup>, Natalia Sruga<sup>2</sup>, Stanisław Skrzelewski<sup>1</sup>

<sup>1</sup> I Katedra i Zakład Radiologii Śląskiej Akademii Medycznej w Katowicach, Polska

<sup>2</sup> Samodzielny Publiczny Zakład Opieki Zdrowotnej, Szpital Rejonowy w Zabrze, Polska

Adres autora: Jolanta Myga-Porosiło, ul. Franciszkańska 16/4, 41-819 Zabrze, e-mail: jmyga@interia.pl

### Summary

<b>Background:</b>	Progress in multislice computer tomography and computer software is making it possible to achieve high quality images of the trachea and bronchial tree. This new technique, called virtual bronchoscopy (VB), enables non-invasive, painless evaluation of the bronchial tree and trachea in a 3D presentation, which can be applied especially in pediatric diagnostics.
<b>Case report:</b>	This paper presents the value of VB in trachea and bronchial tree diagnostics in a five-year-old boy admitted to surgery for an operation on the humeral bone. The presence of a tracheal and bronchial tree defect was determined on the basis of the interview and previous examinations. Diagnosis of the upper airways was necessary due to the anesthesia planned for surgery. Virtual bronchoscopy was chosen as a safer, less risky method without general anesthesia.
<b>Results:</b>	Bronchofiberoscopy and virtual bronchoscopy are valuable and complementary methods for the imaging diagnostics of the trachea and bronchial tree. Virtual bronchoscopy can be a reference examination in many cases, especially in children.
<b>Key words:</b>	Multislice computer tomography • virtual bronchoscopy • imaging diagnostics
<b>PDF file:</b>	<a href="http://www.polradiol.com/pub/pjr/vol_71/nr_2/7570.pdf">http://www.polradiol.com/pub/pjr/vol_71/nr_2/7570.pdf</a>

### Wstęp

Stały postęp w rozwoju aparatów TK – najnowsze generacje tomografów komputerowych spiralnych, z wieloma rzędami detektorów, umożliwiają skrócenie czasu badania i wydłużenia obszarów badanych np. całej klatki piersiowej w czasie jednego wdechu. Możliwe jest także wykonanie wtórnych rekonstrukcji obrazu, w tym rekonstrukcji trójwymiarowych [1]. W ostatnich latach stały postęp w oprogramowaniu umożliwił wprowadzenie do

diagnostyki technik trójwymiarowych rekonstrukcji w postaci endoskopii wirtualnej, które w przypadku badania drzewa oskrzelowego określa się mianem bronchoskopii wirtualnej [1,2].

Wielu autorów uważa tę metodę diagnostyki obrazowej za cenną, zwłaszcza w sytuacji kiedy bronchofiberoskopia z różnych powodów nie może być wykonana, a także w diagnostyce drzewa oskrzelowego i tchawicy u dzieci [1,2,3,4].

Unikalne możliwości projekcyjne mogą być szczególnie przydatne w badaniach dzieci ze względu na nieinwazyjność tej metody, znacznie łatwiejszą a konieczną współpracę dziecka podczas badania [1,5] jak również w badaniach dzieci z wrodzonymi lub nabytymi wadami drzewa oskrzelowego [2].

Praca ma na celu przedstawienie przykładu zastosowania bronchoskopii wirtualnej TK w diagnostyce tchawicy i drzewa oskrzelowego u 5-letniego dziecka.

## Opis przypadku

Do Oddziału Pulmonologii i Alergologii Śląskiego Centrum Pediatrii w Zabrze w dniu 10.05.2004 r. przyjęto 5-letniego chłopca z obciążeniami w wywiadzie okołoporodowym i w niemowlęctwie (wcześniactwo, RDS, BPD, wrodzona wada płuc, nawracające zapalenia oskrzeli), celem pogłębienia diagnostyki przed planowanym zabiegiem chirurgicznym przynasady bliższej prawej kości ramiennej (od sierpnia 2003 roku leczony z powodu torbieli młodzieńczej – opatrunki gipsowe, Depomedrol) po dwukrotnym złamaniu patologicznym (ostatnie w marcu 2005).

Stan ogólny dziecka przy przyjęciu był dobry, osłuchowo nad polami płucnymi stwierdzano liczne furczenia. Wykonane badania laboratoryjne, poza podwyższonym OB, utrzymywały się w granicach normy. W leczeniu utrzymano leki stałe (Flixotide, Serevent), uzyskując całkowite ustąpienie zmian osłuchowych. Chłopca konsultowano chirurgicznie, zalecając kontrolne zdjęcie kości ramiennej prawej. W wykonanym rtg w dniu 10.05.2004 r., w porównaniu do zdjęcia z dnia 20.03.2004 – obraz zmian w obrębie ½ bliższej kości ramiennej pozostał stacjonarny. Kwalifikujący do zabiegu anestezjolog, po zapoznaniu się z historią choroby dziecka, zwrócił uwagę na wykonaną w kwietniu 1999 roku bronchofiberoskopię, w której to rozpoznano wadę tchawicy i oskrzeli – „w połowie długości tchawicy od strony prawej miękka przegroda obejmująca górny prawy kwadrant światła tchawicy. W lewej części tchawicy przegroda tworzy tunel. Wada ujęć oskrzeli płatowych płuca prawego – wszystkie ujścia uchodzą na jednym poziomie. Ujście do oskrzela górnopłatowego szersze, a od przodu ujście najpewniej do płata środkowego”. Takie wady i anomalie rozwojowe zwłaszcza tchawicy, według opinii anestezjologa, mogą dyskwalifikować od zabiegu operacyjnego ze wskazań anestezjologicznych (możliwość uszkodzenia tchawicy przy intubacji). W celu wykluczenia, bądź potwierdzenia, wymienionych wad i anomalii (zwłaszcza anomalii w zakresie tchawicy) – przy braku możliwości wykonania bronchofiberoskopii – po konsultacji ze specjalistą radiodiagnostyki, postanowiono wykonać badanie TK a następnie uzyskać rekonstrukcję w opcji wirtualnej bronchoskopii.

Badanie wykonano 25.05.2004 r. aparatem TK 4-ro rzędowym firmy GE LightSpeed. Rekonstrukcję drzewa oskrzelowego przeprowadzono korzystając z wykonanego badania TK klatki piersiowej na wdechu i wydechu. Parametry badania: napięcie prądu – 120 kv, natężenie prądu – 200 mA, grubość badanej warstwy – 5 mm, przesuw stołu – 5 mm, pitch 1.5, czas badania – 15 s. Do obróbki obrazu wykorzystano funkcję Retro recon i uzyskano warstwy o grubości 2,5 mm. Projektowanie wirtualnej rekonstrukcji drzewa oskrzelowego polegało na wieloetapowym przetwarzaniu wyjściowych danych TK: uzyskaniu przestrzennego obrazu, przekształ-

ceniu go w trójwymiarową rekonstrukcję wewnątrzoskrzelową i połączeniu statycznych obrazów wnętrza dróg oddechowych w „plik klinowy” – tj. dokonaniu komputerowej animacji dającej złudzenie poruszania się, czyli wirtualnej podróży w świetle drzewa oskrzelowego. Obrazy wirtualne przedstawiono w kolorach zbliżonych do naturalnych, co czyni je bardziej „przyjaznymi do oceny”. Droga „wirtualnej kamery” zaczynała się od górnego otworu klatki piersiowej a kończyła się w oskrzelach segmentowych.

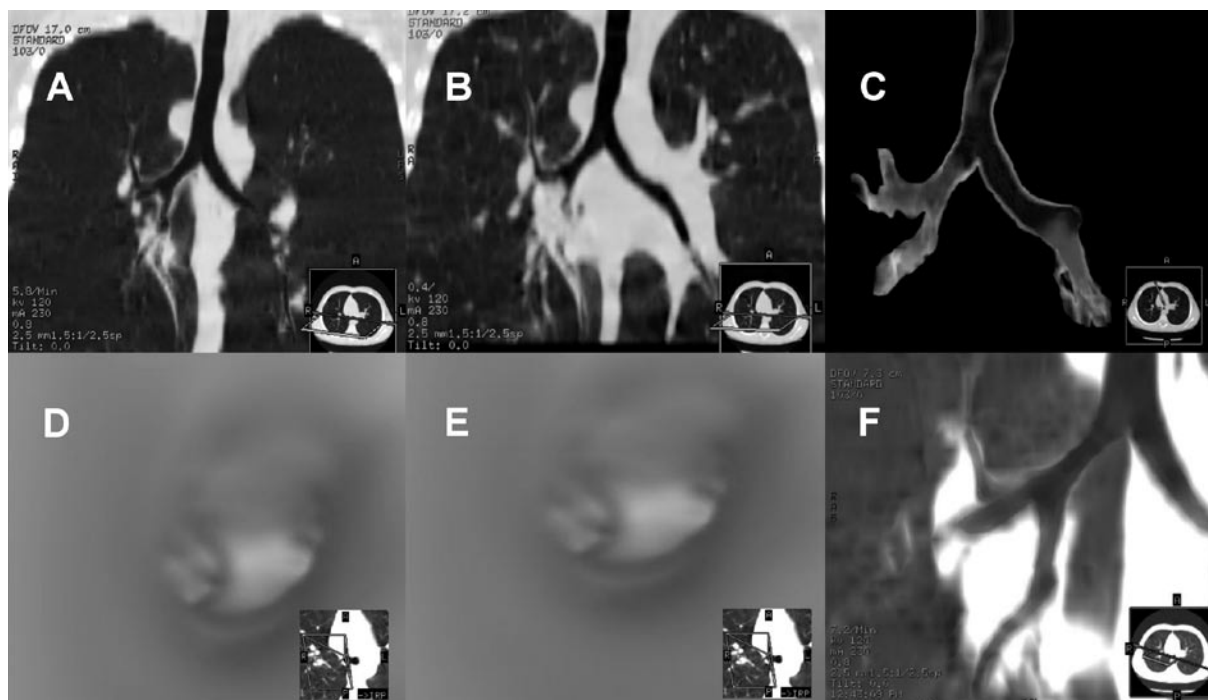
W badaniu WBTK uwidoczniono światło tchawicy, oskrzeli głównych i segmentowych. Nie stwierdzono w świetle tchawicy przewężeń, zgrubień ani innej patologii, zarówno w badaniu na wdechu, jak i wydechu. Średnica światła tchawicy, oskrzeli głównych porównywalna była w dwóch fazach badania (wdech, wydech). Po stronie prawej oskrzela do płata górnego i środkowego odchodzą na tej samej wysokości ze wspólnego pnia, zaś do płata dolnego oddzielnie, jego średnica jest o połowę węższa niż pozostałych oskrzeli płatowych” (ryc. 1). Po badaniu chłopiec został wypisany do domu w stanie ogólnym dobrym z zaleceniem dalszej opieki w Poradni Chirurgicznej na czas uzyskania wyników wszystkich dodatkowych badań, a zwłaszcza wyniku WBTK, który decydował o możliwości wykonania zabiegu operacyjnego.

## Dyskusja

Do niedawna bronchofiberoskopia była jedyną metodą oceny drzewa oskrzelowego. Postęp w technice tomografii komputerowej, a także nowe, ogromne możliwości w zakresie komputerowego przetwarzania obrazu, pozwoliły na stworzenie metody bronchoskopii wirtualnej. Ta nowa technika łączy w sobie cechy klasycznych badań endoskopowych i metod obrazowania poprzecznych warstw ciała [1,2]. Wirtualna „kamera” naśladując punkt widzenia bronchofiberoskopu, może ujawnić zmiany obecne w świetle oskrzeli – guzy, ciała obce, zwężenia i zamknięcia światła – oraz umożliwić rozpoznanie odmian anatomicznych [2]. Bronchofiberoskopia dostarcza najbardziej szczegółowego obrazu anatomii i patologii powierzchni błony śluzowej oskrzeli, dlatego pozostaje metodą z wyboru w poszukiwaniu zmian wewnątrzoskrzelowych. Jednak jest to badanie inwazyjne, nieprzyjemne dla pacjenta, wymagające niekiedy wykorzystania anestezji i jest obciążone ryzykiem powikłań [1,3,4,5].

To zdecydowało, że w omawianym przypadku postanowiono wykonać WBTK, zwłaszcza, że chorym był 5-letni chłopiec, u którego wykonanie bronchofiberoskopii było niemożliwe ze względu na brak współpracy podczas badania, a także inne niedogodności i konsekwencje wynikające z tego badania (inwazyjność, anestezja, powikłania), co podkreśla się w piśmiennictwie [3,4,5]. Unikalne możliwości projekcyjne WBTK mają być szczególnie przydatne w badaniach dzieci z wrodzonymi i nabytymi wadami tchawicy i drzewa oskrzelowego [2].

Wykonując badanie TK a następnie uzyskując obrazy w opcji WB wykluczono wrodzoną wadę tchawicy, co pozwoliło zakwalifikować anestezjologowi dziecko do zabiegu operacyjnego guza kości ramiennej. Badaniem tym potwierdzono natomiast anomalię rozwojową odejścia oskrzeli płatowych do płuca prawego, zgodnie z uprzednio postawionym rozpoznanem bronchofiberoskopowym. Wskazując



**Figure 1.** **A** – Normal CT image of trachea in the frontal plane. MinIP. Anomaly in the lobular bronchi of the right lung. **B** – Normal CT image of the trachea in frontal plane, MIP. **C** – 3D air reconstruction of the trachea and bronchial tree. Normal trachea CT image. Anomaly in the lobular bronchi of the right lung. **D** – Virtual bronchoscopy – inspiration examination in the upper third of the trachea in cranio-caudal projection – normal image of the trachea. **E** – Virtual bronchoscopy – expiration examination in the upper third of the trachea in cranio-caudal projection – normal image of the trachea. **F** – Right lung bronchi MinIP reconstruction.

**Rycina 1.** **A** – Prawidłowy obraz TK tchawicy w projekcji czołowej MinIP. Widoczna anomalia w zakresie oskrzeli płatowych płuca prawego. **B** – Prawidłowy obraz TK tchawicy w projekcji czołowej MIP. **C** – Rekonstrukcja powietrzna 3D tchawicy i drzewa oskrzelowego. Obraz TK tchawicy prawidłowy. Widoczna anomalia w zakresie oskrzeli płatowych płuca prawego. **D** – Bronchoskopia wirtualna – badanie na wdechu w 1/3 górnej tchawicy w projekcji cranio-caudalnej – prawidłowy obraz światła tchawicy. **E** – Bronchoskopia wirtualna – badanie na wydechu w 1/3 górnej tchawicy w projekcji cranio-caudalnej – prawidłowy obraz światła tchawicy. **F** – Rekonstrukcja MinIP oskrzeli do płuca prawego.

to na wysoką czułość WBTK, porównywalną z klasyczną bronchoskopią, w rozpoznawaniu anomalii rozwojowych w zakresie drzewa oskrzelowego. Przydatność WBTK może być nawet większa niż bronchofiberoskopii w diagnostyce krytycznych przewężeń światła oskrzeli i ocenie odcinka dystalnego przewężenia, który jest nieosiągalny w badaniu bronchofiberoskopowym [1,3,4,5] – w WBTK możliwe jest nawet „przejście” przez miejsce zamknięcia światła.

Bronchoskopia wirtualna TK ma jednak i ograniczenia: mniejszą rozdzielczość przestrzenną, brak możliwości

pobierania materiału do badań histopatologicznych i cytologicznych, brak możliwości oceny ruchomości poszczególnych odcinków drzewa oskrzelowego [1,2,4].

Wraz z rozwojem technik komputerowych i audiowizualnych planuje się połączenie obu metod – endoskopowej i rekonstrukcji wirtualnej – zsynchronizowanie obu obrazów w trakcie badania fiberoskopowego [2]. Wydaje się, że w diagnostyce tchawicy i drzewa oskrzelowego obie te metody są cenne i w wielu przypadkach winny się uzupełniać w algorytmie postępowania diagnostycznego.

## Piśmiennictwo:

1. Marek Olszycki, Bożena Górąj, Marek Zięba: Wirtualna bronchoskopia – nowe narzędzie nieinwazyjnego obrazowania wnętrza dróg oddechowych, uzyskane ze standardowego badania klatki piersiowej spiralną tomografią komputerową. *Pol. Merk. Lek.*, 2001; X, 60, 436–441.
2. Andrzej Urbanik, Tadeusz Popiela Jr., Agata Brzozowska-Czarnek: Diagnostyka tchawicy i drzewa oskrzelowego w metodzie bronchoskopii wirtualnej. *Pol. Przegl. Radiol.* 1999; 64, 2, 132–134.
3. Rodel R, Rodewaldt J., Hommerich CP: innere-Oberflächen-Rekonstruktion laryngealer und trachealer Stenosen mittels Spiral-CT: Stellenwert eines neuen diagnostischen Verfahrens. *Laryngo Rhino Otol* 2000; 79: 584–590.
4. H.Hoppe H.C. Thoeny, H.P. Dinkel, P. Zbaren, P. Vock: Virtuelle Laryngoskopie und multiplanare Reformationem mit Mehrzeilen – Spiral-CT zur Detektion und Graduierung von Stenosen der oberen Luftwege. *Fortschr Röntgenstr.* 2002; 174: 1003–1008.
5. H.Hoppe, B. Walder, M. Sonnenschein, P. Vock, H.P. Dinkel: Using multislice-CT virtual bronchoscopy to grade tracheobronchial stenosis. *Am J Roentgenol* 2002; 178: 1195–1200.