

Otrzymano: 2005.11.07
Zaakceptowano: 2005.12.20

Morphological MRI and 3D proton spectroscopy using endorectal coil in the diagnostics of prostate cancer – preliminary experience

Obrazowanie morfologiczne MR i 3D spektroskopia protonowa przy użyciu cewki endorektalnej w diagnostyce raka prostaty – doświadczenia wstępne

Robert Chrzan¹, Andrzej Urbanik¹, Zygmunt Dobrowolski², Wacław Lipczyński²

¹ Katedra Radiologii, Collegium Medicum, Uniwersytet Jagielloński, Kraków, Polska

² Klinika Urologii, Collegium Medicum, Uniwersytet Jagielloński, Kraków, Polska

Adres autora: Robert Chrzan, Katedra Radiologii, Collegium Medicum, Uniwersytet Jagielloński, ul. Kopernika 19, 31-501 Kraków, e-mail rchrzan@mp.pl

Summary

Background:

Morphological MR imaging using endorectal coil has high sensitivity but insufficient specificity in the detection of prostatic cancer. Higher specificity may be obtained by combining morphological MR with data on local metabolic disturbances in MR spectroscopy. The aim of our study was to assess the diagnostic accuracy of combined morphological MR and 3D proton spectroscopy using endorectal coil in prostate cancer detection.

Material/Methods:

Morphological MR and 3D proton MR spectroscopy were performed in 20 patients with suspicion of prostate cancer on the basis of DRE, TRUS and/or PSA levels, finally verified in biopsy after MR. The examinations were performed with a 1.5 T GE Signa Excite scanner using an endorectal coil. We used axial, coronal and sagittal T2 FSE, axial T1 SE and 3D PROSE (PROstate Spectroscopy and imaging Examination) sequences. The diagnostic accuracy of combined morphological and spectroscopy assessment was compared to the accuracy of morphological MR alone.

Results:

The specificity, PPV, and NPV of MR imaging using endorectal coil in the detection of prostatic cancer were higher in combined morphological and spectroscopic assessment compared to morphological assessment alone.

Conclusions:

3D MR spectroscopy, in comparison to morphological MR imaging, provides additional data concerning metabolic disturbances in prostate cancer foci. The use of combined morphological MR and MR spectroscopy can improve the specificity of prostate cancer detection.

Key words:

prostate cancer • endorectal MR • spectroscopy

PDF file:

http://www.polradiol.com/pub/pjr/vol_71/nr_2/8413.pdf

Wstęp

Rak prostaty w Polsce w 2002 roku zajmował trzecią pozycję (po raku płuca i jelita grubego) w strukturze zarejestrowanych zachorowań na nowotwory złośliwe u mężczyzn oraz czwar-

tą pozycję (po raku płuca, jelita grubego i żołądka) w strukturze umieralności na nowotwory złośliwe u mężczyzn [1].

Jako badania przesiewowe w celu wykrycia raka prostaty zaleca się palpacyjne badanie przez odbytnicę (digital rectal

examination – DRE) oraz oznaczanie specyficznego antygenu sterczowego (prostate specific antigen – PSA) corocznie począwszy od 50 roku życia.

Zgodnie ze strefową koncepcją budowy prostaty, wyróżnia się w niej trzy strefy gruczołowe: przejściową, centralną i obwodową oraz strefę czwartą – zrąb łącznotkankowo-mięśniowy przedniej części prostaty. Większość (70–80%) raków stercza wywodzi się ze strefy obwodowej [2].

W przypadku podejrzenia raka na podstawie badania palpacyjnego lub znamienne podwyższonego poziomu PSA, dla oceny obecności i lokalizacji ogniska, jak też kontroli toru igły podczas wykonywania biopsji przezodbytniczej, powszechnie wykorzystywane jest przezodbytnicze badanie USG (TRUS – transrectal ultrasound). Jednakże zarówno czułość jak i swoistość TRUS w ocenie obecności i lokalizacji raka prostaty są stosunkowo niskie [3].

Metodą diagnostyki obrazowej, pozwalającą na wierne przedstawienie morfologii prostaty, w tym odróżnienie strefy obwodowej i gruczołu centralnego, jest badanie MR, obecnie wykonywane zwykle przy użyciu cewki endorektalnej. W porównaniu z TRUS, przezodbytnicze badanie MR ma znamienne wyższą czułość, jednakże również niewystarczającą swoistość [4, 5] w ocenie obecności raka prostaty. Ogniska raka w strefie obwodowej prostaty w morfologicznym badaniu MR mają postać obszarów hipointensywnych w sekwencjach T2 zależnych, ze wzmocnieniem kontrastowym w sekwencjach T1 zależnych; zbliżone obrazy można jednak obserwować również w przypadku niektórych zmian łagodnych w szczególności przewlekłego zapalenia prostaty [6].

Morfologiczne obrazowanie MR można połączyć ze spektroskopią MR, dostarczającą informacji o lokalnych zaburzeniach metabolicznych.

Badanie spektroskopowe może być wykonywane jako:

– spektroskopia pojedynczego woksela, gdzie ocena zaburzeń metabolicznych jest możliwa jedynie w niewielkiej objętości tkanki wybranej uprzednio na podstawie badania morfologicznego,

– spektroskopia 3D, gdzie analiza stanu metabolicznego tkanki możliwa jest jednocześnie w prawie całej objętości prostaty, a zatem niezależnie od uprzedniego badania morfologicznego [7].

W spektroskopii protonowej w ogniskach raka prostaty stwierdza się typowo znamienne obniżenie stężenia cytrynianów (Cit) oraz podwyższenie stężenia cholicy (Cho) w porównaniu zarówno ze zdrową tkanką, jak i obszarami łagodnego przerostu prostaty [8, 9] (Ryc. 1). Spadek Cit wywołany jest zarówno zaburzeniami metabolizmu komórek (prawidłowe komórki nabłonkowe prostaty mają zdolność produkcji i sekrecji do światła przewodów dużych ilości cytrynianów) jak i nieprawidłową strukturą tkanki nowotworowej (spadek ilości przewodów wypełnionych płynem zawierającym cytryniany) [10]. Wzrost Cho, podobnie jak w innych rakach, związany jest z zaburzeniami syntezy i rozpadu błon komórkowych w trakcie proliferacji nowotworu [10].

Jako wskaźnik zawierający informację o zmianach obydwóch powyższych metabolitów może być używany stosunek $(Cho+Cr)/Cit$, czyli suma stężeń cholicy i kreatyny przez stężenie cytrynianów. Kurhanewicz [8, 9] wykazał, że wartość powyższego stosunku wynosząca 0,86 jest dobrym progiem różnicującym ogniska raka od prawidłowej tkanki strefy obwodowej prostaty, co zostało wykorzystane w kolejnych badaniach innych autorów [10, 11].

Podczas analizy wyników badania spektroskopowego należy pamiętać, że stężenie cytrynianów może być fizjologicznie do 4x niższe w gruczole centralnym niż w strefie obwodowej [12]. Ponadto na obszarze łagodnego przerostu prostaty w obrębie gruczołu centralnego, w szczególności przerostu zrębowego (stromal BPH – benign prostatic hyperplasia), stwierdzane w spektroskopii zaburzenia metaboliczne (spadek Cit i wzrost Cho) mogą być nie do odróżnienia od zmian w raku [10]. Tym samym wiarygodna ocena badania spektroskopowego poprzez analizę stosunku $(Cho+Cr)/Cit$ powinna dotyczyć zmian zlokalizowanych w strefie obwodowej (będącej punktem wyjścia dla 70–80 % raków), a nie w gruczole centralnym. Stwierdzono, że część przypadków raka w obrębie gruczołu centralnego ma odmienny profil metaboliczny od łagodnego przerostu i prawidłowej tkanki, ale różnicy tej nie można przedstawić za pomocą parametru $(Cho+Cr)/Cit$ [13].

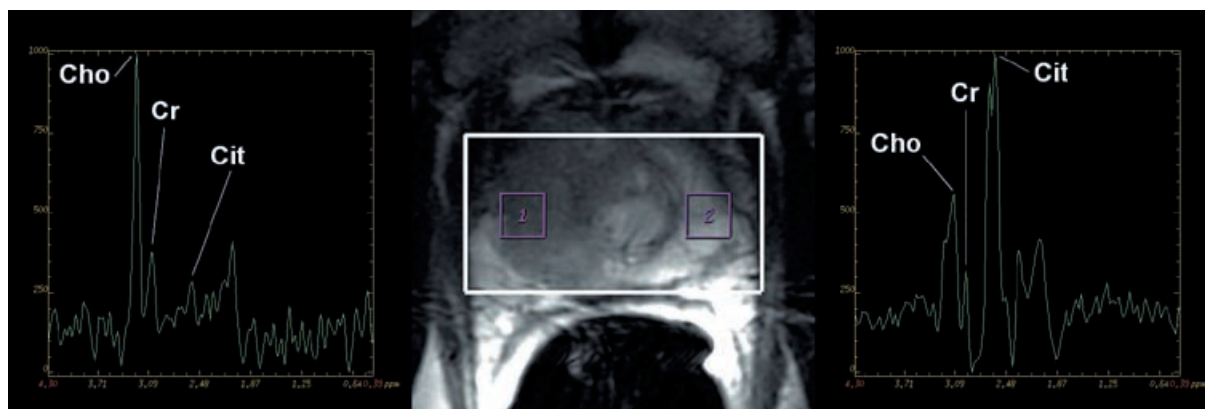


Figure 1. Comparison of spectra from the prostate cancer region and normal peripheral zone.

Rycina 1. Porównanie widm z obszaru raka prostaty i prawidłowej tkanki strefy obwodowej.

Należy również pamiętać, że przebyta niedawno biopsja prostaty może znacząco utrudnić lub uniemożliwić interpretację wyników morfologicznego badania MR i spektroskopii MR. Stwierdzono [14], że:

- nieregularne obrysy torebki pozostają niezależnie od czasu jaki upłynął od biopsji i od stopnia krwawienia po biopsji (ewentualna ocena penetracji guza przez torebkę narządu – extracapsular extension – ECE),
- degradacja spektrum jest widoczna głównie w pierwszych 8 tygodniach od biopsji niezależnie od stopnia krwawienia po biopsji.

Celem badania była ocena skuteczności diagnostycznej obrazowania morfologicznego i 3D spektroskopii protonowej rezonansu magnetycznego przy użyciu cewki endorektalnej w wykrywaniu ognisk raka prostaty.

Materiał i metoda

Morfologiczne badanie MR i 3D spektroskopię protonową MR wykonano u 20 pacjentów z podejrzeniem raka prostaty wysuniętym na podstawie DRE, TRUS lub podwyższonym poziomie PSA.

Badania przeprowadzono aparatem GE Signa Excite 1.5 T przy użyciu cewki endorektalnej. Wykorzystywano sekwencje poprzeczne, czołowe i strzałkowe T2 FSE, poprzeczne T1 SE oraz 3D PROSE (PROstate Spectroscopy and imaging Examination).

Kryteria obecności zmiany rozrostowej w badaniu MR określono następująco:

- w ocenie morfologicznej
- obecność ogniska hiposygnalowego w strefie obwodowej w sekwencji T2-zależnej,
- w połączonej ocenie morfologicznej i czynnościowej
- obecność ogniska hiposygnalowego w strefie obwodowej w sekwencji T2-zależnej (Ryc. 2–5),
- w powyższym ognisku stosunek $(\text{Cho}+\text{Cr})/\text{Cit} > 0,86$ (Ryc. 2–3).

Ocena obecności ogniska hiposygnalowego w strefie obwodowej w sekwencji T2-zależnej jako jakościowe kryterium różnicujące, była prowadzona niezależnie przez dwóch obserwatorów.

Wartość stosunku $(\text{Cho}+\text{Cr})/\text{Cit} > 0,86$ jako ilościowe kryterium różnicujące, została wybrana na podstawie doświadczeń innych autorów [8, 9, 10, 11].

Weryfikacja biopsyjna (biopsja celowana / sekstantowa pod kontrolą USG) u wszystkich pacjentów została przeprowadzona po badaniu MR.

Porównano wskaźniki skuteczności diagnostycznej wykrywania raka prostaty w badaniu MR ograniczonym do oceny morfologicznej ze wskaźnikami skuteczności diagnostycznej połączonej oceny morfologicznej i spektroskopowej.

Wyniki badań

Wyniki przedstawiono w tabeli 1.

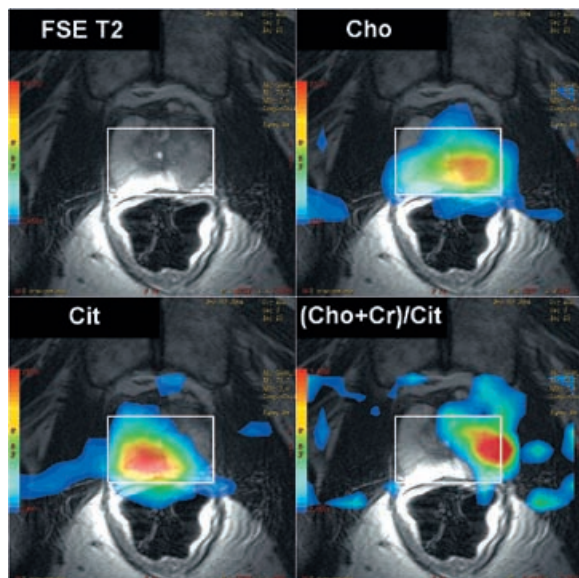


Figure 2. Cancer in the left half of the peripheral zone – focus of decreased signal intensity in T2-weighted sequence, with considerably increased $(\text{Cho}+\text{Cr})/\text{Cit}$ ratio in spectroscopy.

Rycina 2. Rak w lewej połowie strefy obwodowej – ognisko hiposygnalowe w sekwencji T2-zależnej, ze znacznie podwyższonym stosunkiem $(\text{Cho}+\text{Cr})/\text{Cit}$ w spektroskopii.

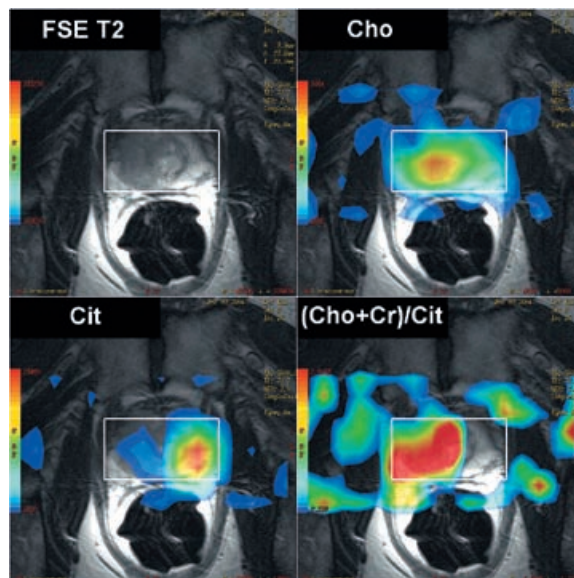


Figure 3. Cancer in the right half of peripheral zone – focus of decreased signal intensity in T2-weighted sequence, with considerably increased $(\text{Cho}+\text{Cr})/\text{Cit}$ ratio in spectroscopy.

Rycina 3. Rak w prawej połowie strefy obwodowej – ognisko hiposygnalowe w sekwencji T2-zależnej, ze znacznie podwyższonym stosunkiem $(\text{Cho}+\text{Cr})/\text{Cit}$ w spektroskopii.

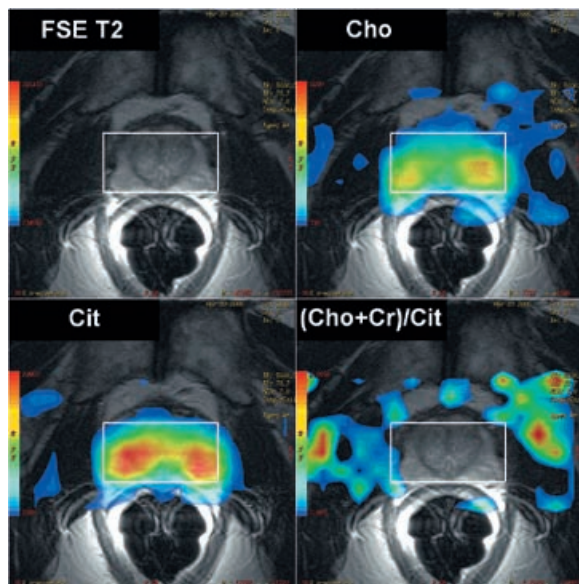


Figure 4. Signal of the whole peripheral zone slightly decreased and heterogeneous in T2-weighted sequence, without increased (Cho+Cr)/Cit ratio in spectroscopy; negative biopsy.

Rycina 4. Sygnał strefy obwodowej w całości nieco obniżony i niejednorodny w sekwencji T2-zależnej, bez podwyższonego stosunku (Cho+Cr)/Cit w spektroskopii; biopsja negatywna.

Rezultaty oceny obecności ogniska hiposygnałowego w strefie obwodowej w sekwencji T2-zależnej jako jakościowego kryterium różnicującego, były takie same dla dwóch niezależnych obserwatorów.

W badaniu MR przy użyciu cewki endorektalnej w wykrywaniu raka prostaty zastosowanie połączonej oceny morfologicznej i spektroskopowej, w porównaniu z oceną wyłącznie morfologiczną, podwyższyło swoistość, PPV (wskaźnik predykcji wyników dodatnich) oraz NPV (wskaźnik predykcji wyników ujemnych), natomiast nie miało wpływu na czułość badania.

Ze względu jednak na wstępny charakter niniejszej pracy, związany z małą liczebnością badanej grupy, powyższe wyniki nie zostały poparte statystyczną analizą istotności.

Omówienie

Takie same rezultaty oceny przez dwóch niezależnych obserwatorów obecności ogniska hiposygnałowego w strefie obwodowej w sekwencji T2-zależnej, jako jakościowego kryterium różnicującego, mogły wynikać z małej liczebności badanej grupy.

Table 1. Comparison of the diagnostic accuracy of prostate cancer detection by MR using endorectal coil, limited to morphological assessment, to the accuracy of combined morphological and spectroscopic assessment.

Tabela 1. Porównanie wskaźników skuteczności diagnostycznej wykrywania raka prostaty w badaniu MR przy użyciu cewki endorektalnej ograniczonym do oceny morfologicznej ze wskaźnikami skuteczności połączonej oceny morfologicznej i spektroskopowej.

	Czułość	Swoistość	PPV	NPV
Ocena morfologiczna	0,91	0,44	0,67	0,80
Ocena morfologiczna + spektroskopia	0,91	0,78	0,83	0,88

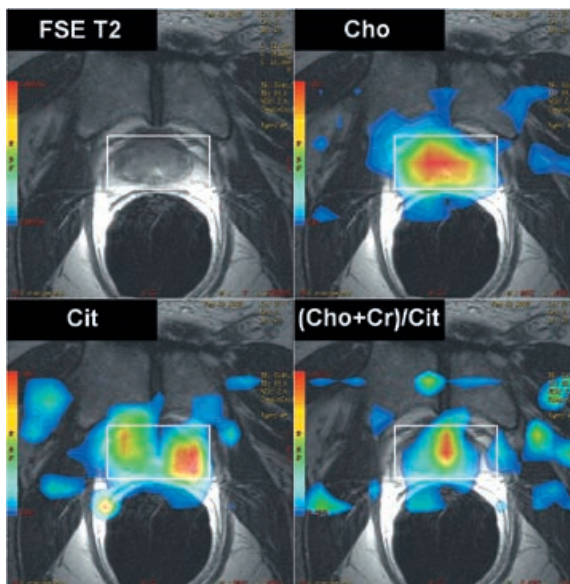


Figure 5. Focus of decreased signal intensity in the left half of peripheral zone in T2-weighted sequence, without increased (Cho+Cr)/Cit ratio, and an unspecific increase of this ratio in the central gland; negative biopsy.

Rycina 5. Ognisko hiposygnałowe w lewej połowie strefy obwodowej w sekwencji T2-zależnej, bez podwyższonego stosunku (Cho+Cr)/Cit, natomiast w gruczole centralnym niecharakterystyczne podwyższenie tego stosunku; biopsja negatywna.

Wartość stosunku (Cho+Cr)/Cit >0,86, jako ilościowego kryterium różnicującego, została przyjęta arbitralnie na podstawie uprzednich doświadczeń innych autorów [8, 9, 10, 11]. Przy większej liczebności badanej grupy polecanym postępowaniem powinna być analiza statystyczna określająca próg oddzielający wartości prawidłowe od patologicznych w materiale własnym.

Uzyskane wyniki, sugerujące podwyższenie swoistości wykrywania ognisk raka prostaty poprzez łączne wykorzystanie morfologicznego obrazowania MR i spektroskopii MR, potwierdzają doniesienia innych autorów.

I tak Scheidler [8] wykazał wzrost swoistości z 46–61% dla obrazowania wyłącznie morfologicznego do 91% dla obrazowania morfologicznego i spektroskopii MR, Yuen [15] wzrost swoistości odpowiednio z 58.3% do 82.1%, Casciani [16] wzrost z 56% do 81%.

Ze względu na wysoki koszt i ograniczoną dostępność tej techniki obrazowania konieczne jest racjonalne określenie jej miejsca w algorytmie diagnostyki i leczenia raka prostaty.

Na podstawie analizy aktualnego piśmiennictwa można wyróżnić następujące zastosowania obrazowania morfologicznego i spektroskopii MR prostaty:

1. Lokalizacja ogniska u pacjentów z ujemnym TRUS

W razie braku ogniska podejrzanego w TRUS standardową metodą postępowania jest wykonywanie biopsji sektantowej z poszczególnych części całej prostaty. Ewentualną alternatywę mogłoby tu stanowić wykonanie MR i spektroskopii zamiast biopsji sektantowej i przy obecności ogniska podejrzanego biopsja z tej lokalizacji pod kontrolą TRUS [17].

Podkreśla się, że skuteczność diagnostyczna badania MR obejmującego obrazowanie morfologiczne i spektroskopię w określaniu lokalizacji ogniska raka prostaty jest zbliżona do skuteczności biopsji sektantowej, a w przypadku raka w szczycie prostaty może ją nawet przewyższać [18].

Należy jednak zdawać sobie sprawę, że taka modyfikacja algorytmu diagnostycznego wiąże się ze znaczącym wzrostem kosztów przy porównywalnej skuteczności diagnostycznej, co aktualnie nie uzasadnia powszechnego wykorzystania.

2. Lokalizacja ogniska u pacjentów z ujemnym TRUS i biopsją sektantową

Przy braku ogniska podejrzanego w TRUS i ujemnej biopsji sektantowej proponuje się zwykle obserwację dynamiki PSA i kolejną biopsję. W takich przypadkach obiecującą alternatywę może stanowić wykonanie MR ze spektroskopią i przy obecności ogniska podejrzanego biopsja z tej lokalizacji pod kontrolą TRUS [15, 19, 20, 21, 22].

3. Ocena penetracji przez torebkę

Jednym z najważniejszych czynników, określających wybór metody leczenia raka prostaty (chirurgia / radioterapia) i rokowanie jest obecność penetracji guza przez torebkę narządu (extracapsular extension – ECE). TRUS jest powszechnie stosowaną metodą oceny lokalnego zaawansowania nowotworu, jednak jego skuteczność diagnostyczna w wykrywaniu ECE nie jest wystarczająca. W związku z tym, w oparciu o prace Partina [23] stosuje się predykcję stopnia zaawansowania, w tym obecności ECE, na podstawie wyniku DRE, PSA i stopnia zróżnicowania histologicznego (grading) wg Gleasona. Wykonywanie dodatkowo badania MR obejmującego obrazowanie morfologiczne i spektroskopię może znacząco zwiększyć trafność takiej predykcji [20, 24].

4. Predykcja stopnia zróżnicowania histologicznego raka prostaty (grading)

Na podstawie analizy stężeń metabolitów w spektroskopii MR można przewidywać stopień zróżnicowania histologicznego raka prostaty. Stopień podwyższenia Cho i obniżenia Cit wykazuje korelację ze stopniem złośliwości histologicznej w skali Gleasona [10, 16].

Piśmiennictwo:

1. Wojciechowska U, Didkowska J, Tarkowski W et al.: Nowotwory złośliwe w Polsce w 2002 roku. Centrum Onkologii – Instytut im. M. Skłodowskiej-Curie, Warszawa, 2004, 28–66.

5. Optymalizacja radioterapii (brachyterapia ¹²⁵I)

Planowanie rozmieszczenia implantów z radioaktywnym jodem 125 może być wykonywane na podstawie badania MR obejmującego spektroskopię [25, 26].

6. Ocena efektów hormonoterapii

Spektroskopia MR może być wykorzystywana dla oceny efektu terapii antyandrogenowej na metabolizm prostaty z rakiem [27].

7. Poszukiwanie wznowy po radioterapii

Wykonywanie spektroskopii MR może być pomocne w poszukiwaniu ognisk wznowy miejscowej po radioterapii [28, 29, 30].

8. Korelacja strukturalnego MR, spektroskopii MR i dynamicznego MR po wzmocnieniu kontrastowym

W ostatnim czasie prowadzone są prace nad stworzeniem protokołu badania obejmującego strukturalne MR, spektroskopię MR oraz dynamiczne MR po wzmocnieniu kontrastowym. Połączenie danych z badania obrazowego z informacją o lokalnych zaburzeniach metabolicznych oraz nieprawidłowościach mikrokrążenia może jeszcze bardziej zwiększyć skuteczność diagnostyczną MR w wykrywaniu i określaniu lokalizacji ognisk raka prostaty [31].

9. Korelacja strukturalnego MR i spektroskopii MR z PET

Obrazowanie zaburzeń metabolicznych w ogniskach raka prostaty może być również prowadzone za pomocą PET. Wstępne wyniki sugerują, że PET może cechować się jeszcze wyższą skutecznością diagnostyczną, niż połączone strukturalne i spektroskopowe badanie MR [32].

Przedstawione powyżej zastosowania obrazowania morfologicznego i spektroskopii MR prostaty nie były tematem niniejszej pracy, mogą natomiast określać kierunki dalszych badań w polskich ośrodkach dysponujących tymi technikami.

Wnioski

1. 3D spektroskopia MR w porównaniu z morfologicznym obrazowaniem MR dostarcza dodatkowych informacji dotyczących zaburzeń metabolicznych w ogniskach raka prostaty, co może pozwolić na podwyższenie swoistości ich wykrywania.

2. Wskazana jest kontynuacja badań na grupach o większej liczbie oraz poszerzenie zakresu badań o przedstawione zastosowania obrazowania morfologicznego i spektroskopii MR prostaty.

2. Kuligowska E, Cieszanowski A: Strefowa koncepcja budowy stercza – zastosowanie kliniczne. W: Ultrasonografia gruczołu krokowego. Wydawnictwo Medyczne MAKmed, Gdańsk, 1997, pp. 33–36.

3. Kuligowska E, Cieszanowski A: Ultrasonograficzne badanie przezodbytnicze. W: Ultrasonografia gruczołu krokowego. Wydawnictwo Medyczne MAKmed, Gdańsk, 1997, pp. 37-43.
4. Jager GJ, Ruijter ET, van de Kaa CA et al.: Local staging of prostate cancer with endorectal MR imaging: correlation with histopathology. *AJR*, 1996; 166: 845-852.
5. Presti JC, Jr, Hricak H, Narayan PA et al.: Local staging of prostatic carcinoma: comparison of transrectal sonography and endorectal MR imaging. *AJR*, 1996; 166: 103-108.
6. Beyersdorff D, Taupitz M, Winkelmann B et al.: Patients with a History of Elevated Prostate-Specific Antigen Levels and Negative Transrectal US-guided Quadrant or Sextant Biopsy Results: Value of MR Imaging. *Radiology*, 2002; 224: 701-706.
7. Kurhanewicz J, Vigneron DB, Nelson SJ et al.: Citrate as an in vivo marker to discriminate prostate cancer from benign prostatic hyperplasia and normal prostate peripheral zone: detection via localized proton spectroscopy. *Urology*, 1995; 45: 459-466.
8. Kurhanewicz J, Vigneron DB, Hricak H et al.: Three-dimensional H-1 MR spectroscopic imaging of the in situ human prostate with high (0.24-0.7-cm³) spatial resolution. *Radiology*, 1996; 198: 795-805.
9. Kurhanewicz J, Vigneron DB, Nelson SJ: Three-dimensional magnetic resonance spectroscopic imaging of brain and prostate cancer. *Neoplasia (New York)*, 2000; 2: 166-189.
10. Scheidler J, Hricak H, Vigneron DB et al.: Prostate cancer: localization with three-dimensional proton MR spectroscopic imaging - clinicopathologic study. *Radiology*, 1999; 213: 473-480.
11. Hasumi M, Suzuki K, Taketomi A et al.: The combination of multi-voxel MR spectroscopy with MR imaging improve the diagnostic accuracy for localization of prostate cancer. *Anticancer Res*, 2003; 23: 4223-4227.
12. Lowry M, Liney GP, Turnbull LW et al.: Quantification of citrate concentration in the prostate by proton magnetic resonance spectroscopy: zonal and age-related differences. *Magn Reson Med*, 1996; 36: 352-358.
13. Zakian KL, Eberhardt S, Hricak H, et al.: Transition zone prostate cancer: metabolic characteristics at 1H MR spectroscopic imaging - initial results. *Radiology*, 2003; 229: 241-247.
14. Qayyum A, Coakley FV, Lu Y et al.: Organ-confined prostate cancer: effect of prior transrectal biopsy on endorectal MRI and MR spectroscopic imaging. *AJR*, 2004; 183: 1079-1083.
15. Yuen JS, Thng CH, Tan PH et al.: Endorectal magnetic resonance imaging and spectroscopy for the detection of tumor foci in men with prior negative transrectal ultrasound prostate biopsy. *J Urol*, 2004; 171: 1482-1486.
16. Casciani E, Poletini E, Bertini L et al.: Prostate cancer: evaluation with endorectal MR imaging and three-dimensional proton MR spectroscopic imaging. *Radiol Med*, 2004; 108: 530-541.
17. Mueller-Lisse UG, Scherr M: 1H magnetic resonance spectroscopy of the prostate. *Radiologe*, 2003; 43: 481-488.
18. Wefer AE, Hricak H, Vigneron DB et al.: Sextant localization of prostate cancer: comparison of sextant biopsy, magnetic resonance imaging and magnetic resonance spectroscopic imaging with step section histology. *J Urol*, 2000; 164: 400-404.
19. Coakley FV, Qayyum A, Kurhanewicz J: Magnetic resonance imaging and spectroscopic imaging of prostate cancer. *J Urol*, 2003; 170: S69-75.
20. Claus FG, Hricak H, Hattery RR: Pretreatment evaluation of prostate cancer: role of MR imaging and 1H MR spectroscopy. *Radiographics*, 2004; 24 Suppl 1: S167-180.
21. Prando A, Kurhanewicz J, Borges AP et al.: Prostatic biopsy directed with endorectal MR spectroscopic imaging findings in patients with elevated prostate specific antigen levels and prior negative biopsy findings: early experience. *Radiology*, 2005; 236: 903-910.
22. Amsellem-Ouazana D, Younes P, Conqy S et al.: Negative prostatic biopsies in patients with a high risk of prostate cancer. Is the combination of endorectal MRI and magnetic resonance spectroscopy imaging (MRSI) a useful tool? A preliminary study. *Eur Urol*, 2005; 47: 582-586.
23. Partin AW, Yoo J, Carter HB et al.: The use of prostate specific antigen, clinical stage and Gleason score to predict pathological stage in men with localized prostate cancer. *J Urol*, 1993; 150: 110-114.
24. Yu KK, Scheidler J, Hricak H et al.: Prostate cancer: prediction of extracapsular extension with endorectal MR imaging and three-dimensional proton MR spectroscopic imaging. *Radiology*, 1999; 213: 481-488.
25. Zaider M, Zelefsky MJ, Lee EK et al.: Treatment planning for prostate implants using magnetic-resonance spectroscopy imaging. *Int J Radiat Oncol Biol Phys*, 2000; 47: 1085-1096.
26. Zelefsky MJ, Cohen G, Zakian KL et al.: Intraoperative conformal optimization for transperineal prostate implantation using magnetic resonance spectroscopic imaging. *Cancer J*, 2000; 6: 249-255.
27. Mueller-Lisse UG, Swanson MG, Vigneron DB et al.: Time-dependent effects of hormone-deprivation therapy on prostate metabolism as detected by combined magnetic resonance imaging and 3D magnetic resonance spectroscopic imaging. *Magn Reson Med*, 2001; 46: 49-57.
28. Menard C, Smith IC, Somorjai RL et al.: Magnetic resonance spectroscopy of the malignant prostate gland after radiotherapy: a histopathologic study of diagnostic validity. *Int J Radiat Oncol Biol Phys*, 2001; 50: 317-323.
29. Coakley FV, Teh HS, Qayyum A et al.: Endorectal MR imaging and MR spectroscopic imaging for locally recurrent prostate cancer after external beam radiation therapy: preliminary experience. *Radiology*, 2004; 233: 441-448.
30. Pucar D, Shukla-Dave A, Hricak H et al.: Prostate cancer: correlation of MR imaging and MR spectroscopy with pathologic findings after radiation therapy-initial experience. *Radiology*, 2005; 236: 545-553.
31. van Dorsten FA, van der Graaf M, Engelbrecht MR et al.: Combined quantitative dynamic contrast-enhanced MR imaging and (1)H MR spectroscopic imaging of human prostate cancer. *J Magn Reson Imaging*, 2004; 20: 279-287.
32. Yamaguchi T, Lee J, Uemura H et al.: Prostate cancer: a comparative study of (11)C-choline PET and MR imaging combined with proton MR spectroscopy. *Eur J Nucl Med Mol Imaging*, 2005; 32: 742-748.