



Praca przeglądowa  
Review paper

Joanna Markowska<sup>1</sup>, Monika Szopa<sup>2</sup>, Marcin Zawadzki<sup>1</sup>, Wojciech Piekoszewski<sup>3</sup>

## Ciało szkliste oka – rutynowy czy alternatywny materiał do badań w medycynie sądowej

### Vitreous humour – routine or alternative material for analysis in forensic medicine

<sup>1</sup>Katedra i Zakład Medycyny Sądowej, Uniwersytet Medyczny we Wrocławiu, Polska

<sup>2</sup>Zespół Rozpoznania Biologicznego, Wojskowy Ośrodek Medycyny Prewencyjnej, Wrocław, Polska

<sup>3</sup>Zespół Analiz Toksykologicznych i Farmaceutycznych, Wydział Chemii, Uniwersytet Jagielloński w Krakowie, Polska

<sup>1</sup>Chair and Department of Forensic Medicine, Wrocław Medical University, Poland

<sup>2</sup>Biological Recognition Team, Military Center for Preventive Medicine, Wrocław, Poland

<sup>3</sup>Department of Toxicological and Pharmaceutical Analyzes, Faculty of Chemistry, Jagiellonian University, Krakow, Poland

#### Streszczenie

Materiały biologiczne wykorzystywane w analizach toksykologicznych w medycynie sądowej to zazwyczaj krew, mocz oraz ciało szkliste oka. Wykorzystanie do badań ciała szklanego oka spowodowane jest koniecznością oceny stężenia endogennego alkoholu etylowego w zwłokach będących w stanie rozkładu gnilnego. Ciało szkliste jest niedocenianym materiałem biologicznym, który ze względu na swoje właściwości biochemiczne oraz umiejscowienie anatomiczne może z sukcesem służyć do niektórych badań w toksykologii sądowej, stanowiąc wiarygodny materiał do opiniowania. W niniejszej pracy na podstawie dostępnej literatury zebrano informacje na temat budowy biochemicznej ciała szklanego oka, sposobu jego zabezpieczenia do badań oraz wykorzystania w diagnostyce pośmiertnej. Omówiono zastosowanie ciała szklanego do badań biochemicznych i toksykologicznych, wskazując na zalety i ograniczenia w opiniowaniu sądowo-lekarskim wynikające z właściwości biochemicznych, anatomicznego umiejscowienia oraz małej liczby opracowań naukowych na temat dystrybucji ksenobiotyków w tym materiale biologicznym.

**Słowa kluczowe:** ciało szkliste oka, analiza toksykologiczna, diagnostyka pośmiertna, ksenobiotyki.

#### Abstract

Biological materials used in toxicological analyses in forensic medicine traditionally include blood, urine and vitreous humour. Forensic use of the vitreous body is mostly due to the need to assess the endogenous concentration of ethyl alcohol in the process of human body decomposition. The vitreous body is an underestimated biological material, even though its biochemical properties and anatomical location make it suitable for specific forensic toxicology tests as a reliable material for the preparation of forensic expert opinions. Based on the available literature the paper gathers information on the biochemical structure of the vitreous body, ways to secure the material after collection and its use in postmortem diagnostics. Specific applications of the vitreous humour for biochemical and toxicological tests are discussed, with a focus on its advantages and limitations in forensic medical assessment which are attributable to its biochemical properties, anatomical location and limited scientific studies on the distribution of xenobiotics in the vitreous body.

**Key words:** xenobiotics, vitreous of the eye, toxicological analysis, post-mortem diagnostics.

## Wprowadzenie

Przedstawiana praca służy zapoznaniu się z do-tychczasową wiedzą na temat ciała szklanego oka (nazywanego również po pobraniu płynem z gałki ocznej) jako materiału sekcyjnego do badań w medycynie sądowej oraz jego zastosowania do badań diagnostycznych. Kierunek badań i wybór materiału jest kluczowy dla opiniowania sądowo-lekarskiego.

We współczesnej toksykologii sądowej za najlepszy materiał do badań przesiewowych w kierunku stwierdzenia obecności ksenobiotyków uważa się krew i mocz. W badaniach pośmiertnych dodatkowo może być wykorzystany materiał alternatywny w postaci włosów, paznokci czy śliny oraz ciała szklanego oka. W diagnostyce przyczyn zgonu nie docenia się możliwości, jakie daje badanie płynu z gałki ocznej. Materiał ten pozbawiony jest bogatej matrycy i tak jak niektóre inne płyny ustrojowe, np. płyn mózgowo-rdzeniowy, płyny błędnikowe (przysłonka i śródchłonka), charakteryzuje się wysokim uwodnieniem, dlatego również nadaje się do biochemicznych (w tym toksykologicznych) badań pośmiertnych [1–3].

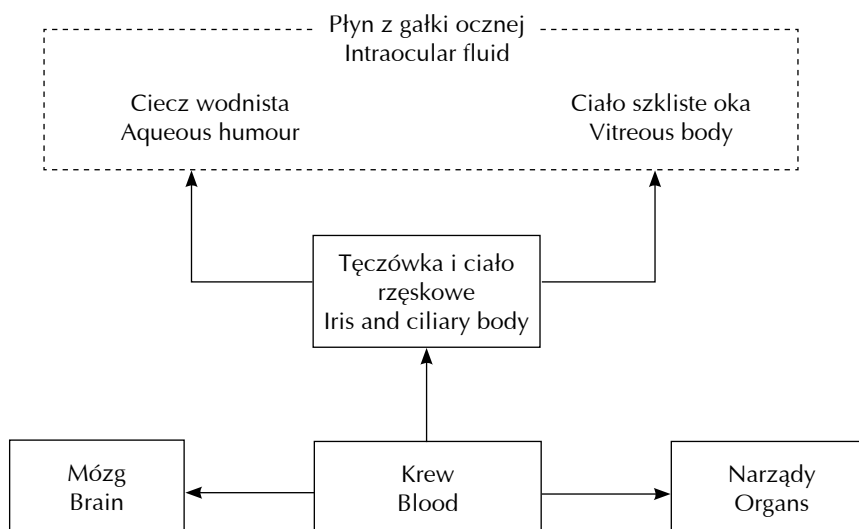
Badanie ciała szklanego oka może dostarczyć wielu informacji na temat ekspozycji na leki i substancje chemiczne drogą doustną, wziewną, pozajelitową czy przez skórę. Związki te ulegają dystrybucji wraz z krwią przez naczynia błony naczyniowej oraz na-

## Introduction

The paper presents state-of-the-art knowledge of the vitreous body (also referred to as the intraocular fluid after sampling) as a useful material for post-mortem examinations in forensic medicine, and its applications in diagnostic tests. The type of forensic testing and selection of materials play a key role in forensic medical assessment.

Blood and urine are recognized in contemporary forensic toxicology as the best available materials to perform screening for the presence of xenobiotics. Additionally, post-mortem examinations may involve an analysis of alternative materials including the hair, nails, saliva and the vitreous humour. The possibilities offered by intraocular fluid testing in the diagnosis of causes of death are clearly underestimated. The substance does not have a rich matrix and, similarly to some other bodily fluids such as the cerebrospinal fluid and the labyrinth fluids (perilymph and endolymph), it is characterized by a high degree of hydration. Consequently, it is suitable for post-mortem biochemical (including toxicological) investigations [1–3].

Vitreous humour tests may potentially provide extensive information about exposure to drugs and chemical substances via ingestion, inhalation, by means of parenteral contact or through the skin. Such substances are distributed with the blood through



**Ryc. 1.** Dystrybucja ksenobiotyków z krwi do wnętrza gałki ocznej po podaniu ogólnoustrojowym [4]

**Fig. 1.** Distribution of xenobiotics from the blood into the inside of the eyeball following systemic administration [4]

czynia siatkówki do wszystkich obszarów oka, również do wnętrza gałki ocznej przez tęczęwkę i ciało rzęskowe, mieszając się z cieczą wodnistą i ciałem szklanym (ryc. 1.) [4].

## Struktura i skład biochemiczny ciała szklanego oka

Ciało szkliste jest elementem anatomicznym budowy oka. Zapewnia właściwe ciśnienie wewnątrzgałkowe, ale nie wszystkie jego fizjologiczne funkcje są do końca wyjaśnione [5]. Badania nad jego strukturą molekularną zapoczątkowali w XIX wieku Baurmann i Redslob, a w 1912 r. wprowadzenie przez Gullstranda lampy szczelinowej (*slit lamp*) pozwoliło na lepszą jego wizualizację [3, 6].

Anatomicznie ciało szkliste oka jest usytuowane pomiędzy soczewką a siatkówką i wypełnia środek oka [7]. Tworzy je przezroczysty płyn zawierający między 98% a 99,7% wody. Pozostałą część stanowią cukry, sole, fagocyty oraz sieć włókien kolagenowych [8–10].

Obszar ciała szklanego podzielony jest na anatomiczne regiony. Komorę wypełnia ciało szkliste (*corpus vitreum*) – galaretowata substancja przesycona płynem (*humor vitreus*). Zrąb (*stroma vitreum*) tworzą włókna kolagenowe, których sieć jest gęsta w obwodowej części, a stosunkowo rzadka w części środkowej. Między włóknami kolagenowymi występują nieliczne komórki zwane hialocytami oraz makrofagi. Zrąb ciała szklanego tworzą glikozaminoglikany (GAG), wśród których w największych ilościach występuje kwas hialuronowy. W przedniej części ciała szklanego znajduje się zagłębienie mieszczące tylną część soczewki, zwane dołem ciała szklanego (*fossa hyaloidea*). Dzięki galaretowatej konsystencji ciała szklanego możliwe jest uwypuklenie się soczewki w czasie akomodacji oka. Od tylnej powierzchni soczewki ku krążkowi nerwu wzrokowego biegnie kanał ciała szklanego (*canalis hyaloideus*), tzw. kanał Cloqueta, wypełniony płynem wodnym [11].

Glikozaminoglikany, podstawowy składnik ciała szklanego oka, zbudowane są z długich łańcuchów węglowodanowych składających się z powtarzających się disacharydów. Wszystkie GAG, z wyjątkiem kwasu hialuronowego (HA), przyłączone są do rdzenia białkowego. Dominującym GAG ciała szklanego oka u ssaków jest kwas hialuronowy zbudowany głównie z powtarzających się cząsteczek

uveal and retinal blood vessels to all areas of the eye including the inside of the eyeball via the iris and the ciliary body, mixing with the aqueous and vitreous humours (Fig. 1) [4].

## Structure and biochemical composition of the vitreous body

The vitreous body is an anatomical component of the eye. It maintains proper intraocular pressure, however not all physiological functions of the vitreous body have been sufficiently elucidated [5]. Studies on the molecular structure of the vitreous body were initiated in the 19th century by Baurmann and Redslob. In 1912, Gullstrand's invention of the slit lamp made it possible to visualize the vitreous body in greater detail [3, 6].

Anatomically, the vitreous body fills the space in the middle of the eye between the lens and the retina [7]. It is formed by a transparent fluid that is composed mostly of water (between 98% and 99.7%). The remaining components include salts, sugars, phagocytes and a network of collagen fibres [8–10].

The vitreous body area is divided into several anatomical regions. The cavity is filled by the vitreous body (*corpus vitreum*) – a gelatinous fluid-like mass (*humor vitreus*). The vitreous stroma (*stroma vitreum*) is a framework of collagen fibres which is dense in the peripheral section and relatively sparse towards the centre. Scattered hialocytes and macrophages are found between collagen fibres. The vitreous stroma is formed by glycosaminoglycans (GAGs) including hyaluronic acid which is present in the largest quantity. On the anterior surface of the vitreous body there is a depression, called the hyaloid fossa (*fossa hyaloidea*), where the posterior part of the lens is lodged. The gelatinous consistency of the vitreous body enables bulging of the lens during eye accommodation. Another anatomical component is the hyaloid canal (*canalis hyaloideus*), also called Cloquet's canal, running from the posterior surface of the lens to the optic nerve disc, filled with aqueous humour [11].

Glycosaminoglycans, the main component of the vitreous body, are comprised of long carbohydrate chains which consist of repeating disaccharide units. All GAGs, with the exception of hyaluronic acid, are bound to a protein core. The predominant GAG found in the mammalian vitreous body is hyaluronic acid (HA). HA consists mainly of alternating

kwasu glukuronowego i N-acetylglikozaminy [9, 12]. Naturalnie występujący kwas hialuronowy ma masę cząsteczkową od  $10^2$  do  $10^4$  kDa, a żrąb szklisty (*stroma vitreum*), który stanowi szkielet z włókienek kolagenowych, wypełniony jest przez jego cząsteczki [5, 13–14]. Kwas ten po raz pierwszy wyizolowano z bydłowego ciała szklistego ponad 70 lat temu. Całkowite jego stężenie w cieple szklistym oka dorosłego człowieka wynosi 65–400  $\mu\text{g/ml}$  [5, 13–14], a jego obecność zapewnia wysoką elastyczność gałki ocznej [6, 12]. Stężenie HA zależy od wieku i wzrasta do ok. 20. roku życia, po czym pozostaje na stałym poziomie do ok. 70. roku życia [5].

Innym bardzo istotnym składnikiem ciała szklistego oka jest kolagen, jedno z ważniejszych białek strukturalnych. W budowie przestrzennej struktury ciała szklistego dominuje typ II kolagenu, ale również występuje typ IX oraz hybryda – typ V/XI. Kolagen typu II jest dominującym składnikiem tkanki szklistej i stanowi ok. 80% jej zawartości. Zbudowany jest z 3 identycznych  $\alpha$ -łańcuchów oznaczonych jako  $[\alpha 1(\text{II})]_3$ . Kolagen typu II syntetyzowany jest jako prokolagen, a następnie wydzielany do przestrzeni zewnątrzkomórkowej [5, 12, 15]. Typ IX kolagenu usytuowany jest najbardziej zewnętrznie i stanowi ok. 25% kolagenu występującego w cieple szklistym [12, 16–17]. Ten typ kolagenu składa się z trzech łańcuchów:  $\alpha 1$  (IX),  $\alpha 2$  (IX) i  $\alpha 3$  (IX) [5]. Kolagen typu VI jest składnikiem zewnątrzkomórkowej macierzy i został zidentyfikowany w niewielkich ilościach w cieple szklistym człowieka [12]. Kolagen typu V/XI jest heterotrimerem i zawiera łańcuchy  $\alpha 1$  (XI),  $\alpha 2$  (V), natomiast charakter trzeciego łańcucha nie jest dotychczas poznany [12].

Ciało szkliste oka zawiera także wiele innych strukturalnych glikoprotein (tj. *vitrinin*, *opticin*, *fibulin 1*) oraz proteoglikanów, jednak nie wszystkie z nich zostały zidentyfikowane i scharakteryzowane [5–6].

W miarę upływu życia człowieka ciało szkliste ulega przemianom fizykochemicznym. Procesy te nazywane są syneresą (*syneresis liquefactio*) i polegają głównie na zapadaniu się i upłynnianiu żelowej struktury ciała szklistego (łac. *syneresis* – rozplływ, upłynnienie). Zmniejszenie ilości kwasu hialuronowego oraz depolimeryzacja włókien kolagenowych powodują przemieszczanie się cząsteczek wody do środka gałki ocznej oraz tworzenie rozwodnionych przestrzeni, jak również miejsc ze zwiększoną liczbą włókien kolagenowych. Zwykle proces ten dotyczy osób powyżej 40. roku życia, częściej występuje u kobiet, w przypadku krótko-

glucuronic acid and N-acetylglucosamine molecules [9, 12]. Naturally occurring HA has a molecular mass ranging from  $10^2$  to  $10^4$  kDa, and the vitreous stroma, which is a framework of collagen fibrils, is filled with HA molecules [5, 13–14]. Hyaluronic acid was first isolated from the bovine vitreous body over 70 years ago. The total concentration of HA in the vitreous body of an adult person varies between 65 and 400  $\mu\text{g/ml}$  [5, 13–14], and its presence makes the eyeball highly elastic [6, 12]. The concentration of HA is age-related. It increases until the age of 20 and after that remains at a steady level until about 70 years of age [5].

Another major component of the vitreous body is collagen, one of the most important structural proteins. The spatial structure of the vitreous body is dominated by type II collagen, however type IX and hybrid type V/XI are also present. Type II collagen is the main component of the vitreous body tissue, constituting approximately 80% of its total content. It consists of three identical  $\alpha$ -chains designated as  $[\alpha 1(\text{II})]_3$ . Type II collagen is synthesized as procollagen and then released into the extracellular space [5, 12, 15]. Type IX collagen is situated most externally and makes up approximately 25% of total collagen present in the vitreous body [12, 16–17]. This collagen type is composed of three chains:  $\alpha 1$  (IX),  $\alpha 2$  (IX) and  $\alpha 3$  (IX) [5]. Type VI collagen is a common component of the extracellular matrix. It has been identified in small quantities in the human vitreous body [12]. Type V/XI collagen is a heterotrimer containing  $\alpha 1$  (XI) and  $\alpha 2$  (V) chains. The nature of the third chain has not been established yet [12].

The vitreous body also contains a range of other structural glycoproteins (*vitrinin*, *opticin*, *fibulin-1*) and proteoglycans, though not all of them have been identified and characterized [5–6].

As people age, the vitreous body undergoes physicochemical transformations. The processes are called syneresis (*syneresis liquefactio*), and involve primarily the collapse and liquefaction of the gelatinous structure of the vitreous body (Latin *synaeresis* – separation of liquid, liquefaction). A decrease in the amount of hyaluronic acid and depolymerization of collagen fibres cause the displacement of water molecules into the inside of the eyeball and the formation of diluted areas and regions with an increased amount of collagen fibres. The process typically affects individuals over 40 years of age, and it

wzroczności z czasem może prowadzić do zapadania się ciała szklanego i jego oddzielenia od siatkówki [18].

Anatomiczna lokalizacja płynu z gałki ocznej sprawia, że jest on dobrze izolowany i zabezpieczony przed wpływem zmian zachodzących w organizmie po śmierci. Na podstawie doświadczeń z wieloma szczepami bakteryjnymi wymagającymi różnych warunków hodowli, w tym: *Pseudomonas aeruginosa*, *Klebsiella pneumoniae*, *Staphylococcus aureus*, *Staphylococcus epidermidis*, *Streptococcus viridans* i *Streptococcus pyogenes*, oceniano sterylność hodowli z płynem ciała szklanego. Doświadczenie to dotyczyło właściwości ludzkiego ciała szklanego oka jako podłoża do podtrzymania wzrostu bakterii. Sprawdzano różnice w kinetyce wzrostu bakterii Gram-dodatnich i Gram-ujemnych. Na podstawie tego doświadczenia dowiedziono, że ciało szklane *in vitro* ma szczególne, naturalne zdolności antybakteryjne [19].

Ciało szklane oka nie jest narażone na wpływ innych płynów biologicznych, stąd wynika jego przydatność do badań toksykologicznych, może ono dostarczyć informacji o stężeniu niektórych substancji biologicznie czynnych, obecnych we krwi na 1–2 godziny przed zgonem [20].

## Pobieranie i zabezpieczanie ciała szklanego oka do badań toksykologicznych

W czasie sekcji zwłok pobierany jest płyn z gałki ocznej, który oprócz ciała szklanego oka o żelowej konsystencji zawiera dodatkowo ciecz wodnistą. Ciecz wodnista produkowana jest przez nabłonek ciała rzęskowego i wprowadzana do gałki ocznej za pomocą transportu biernego i aktywnego. Z tylnej komory gałki ocznej ciecz wodnista przepływa przez otwór źreniczny do przedniej komory, skąd przedostaje się przez kąć tęczołkowo-rogowkowy do kanału Schlemma i odprowadzana jest do małych żył. W ciągu jednej doby ciecz wodnista jest wielokrotnie wymieniana na nową [21].

Płyn z gałki ocznej podczas sekcji zwłok jest pobierany przez bezpośrednie nakłucie każdego oka i zaabsorbowanie zawartości do strzykawki o pojemności 5–10 ml [7]. Przy zastosowaniu odpowiedniej techniki można zabezpieczyć do badań 2–3 ml płynu z każdego oka u osoby dorosłej i ok. 1 ml u noworodka. Po pobraniu materiału z gałki ocznej należy ją wypełnić odpowiednią ilością soli fizjologicznej w celu odtworzenia kosmetycznej integralności oka. Próbkę płynu

is more common in women. In cases of myopia, in the course of time it may lead to the collapse of the vitreous body and its separation from the retina [18].

The anatomical location of the intraocular fluid makes it well isolated and protected from the impact of changes occurring in the body after death. The sterility of cultures made with the vitreous humour has been assessed in experiments conducted in diverse conditions, with a variety of bacterial strains including *Pseudomonas aeruginosa*, *Klebsiella pneumoniae*, *Staphylococcus aureus*, *Staphylococcus epidermidis*, *Streptococcus viridans* and *Streptococcus pyogenes*. The experiment investigated the properties of the human vitreous body as a medium for sustaining bacterial growth. Differences in the kinetics of growth of Gram-positive and Gram-negative bacteria were evaluated. The experiment showed that the vitreous body *in vitro* had special natural antibacterial characteristics [19].

The vitreous body is not exposed to other biological fluids, which makes it useful for toxicological testing. An analysis of the vitreous humour may provide information on the concentration of certain biologically active substances in the blood 1–2 hours before death [20].

## Collection and preservation of the vitreous body for toxicological analysis

During the post-mortem examination, intraocular fluid is sampled, containing not only the vitreous humour with a gelatinous consistency, but also the aqueous humour. The aqueous humour is produced by the epithelium of the ciliary body and enters the eyeball via passive and active transport. From the posterior chamber of the eyeball, the aqueous humour flows through the pupillary opening into the anterior chamber. Then it passes through the iridocorneal angle to the Schlemm's canal and further into small veins. The aqueous humour is renewed many times over the course of a day [21].

Vitreous humour specimens are obtained during post-mortem examination by needle puncture and direct aspiration from each eye using a 5–10 ml syringe [7]. A correct aspiration technique usually yields 2–3 ml of fluid from each eye of an adult person, and approximately 1 ml from a newborn, for forensic testing. After the removal of the vitreous

pobrane z obydwu gałek ocznych mogą być połączone i umieszczone w jednym pojemniku [22–24]. Podczas pobierania materiału biologicznego w czasie sekcji zwłok dąży się do zahamowania procesów gnilnych poprzez dodawanie do próbek substancji hamujących namnażanie mikroorganizmów. Zaleca się pobieranie materiału do próbek z dodatkiem NaF (2% v/w), jeśli próbka jest przeznaczona do oznaczania stężenia alkoholu [25].

Materiał do innych badań biochemicznych powinien być zabezpieczony do czystej próbki bez koagulantów oraz środków konserwujących, a następnie jak najszybciej odwirowany przy obrotach 3000 g przez 15 min. Oddzielony supernatant należy przelać do czystej próbki i zamrozić w temperaturze  $-20^{\circ}\text{C}$  [26].

## Ciało szkliste oka w pośmiertnych badaniach diagnostycznych

Ciało szkliste oka nie zawiera naczyń krwionośnych, jest koloidem o lekko zasadowym odczynie ( $\text{pH} = 7,5$ ) i ze względu na swój charakter oraz anatomiczną izolację jest mniej podatne na zmiany biochemiczne i tanatochemiczne, a zwłaszcza wczesny rozkład bakteryjny, który ma miejsce we krwi sekcyjnej.

### Oznaczanie alkoholu etylowego

Okolo 60 gatunków bakterii, które kolonizują organizm za życia, po śmierci może wytworzyć alkohol endogeny z glukozy zawartej we krwi. Inne mikroorganizmy przyczyniają się z kolei do jego rozkładania i zaniku, co powoduje spadek stężenia.

Ciało szkliste oka w mniejszym stopniu narażone jest na działanie bakterii, dlatego jego badanie powinno być przeprowadzane np. w celu rozróżniania alkoholu egzogenego od alkoholu endogenego, który mógł powstać we krwi *post mortem* [10, 13, 23, 28].

Poza tym różnice w stężeniu alkoholu etylowego w różnych tkankach zależą od poprzedzających zgon procesów fizjologicznych: wchłaniania, dystrybucji, eliminacji oraz wspomnianego wcześniej uwodnienia tkanek. We krwi pobranej ze zwłok ubytek wody może stanowić nawet do 20% (zwłoki częściowo zwęglone lub znaczny ich rozkład) [29].

Z fizjologicznej ilości glukozy może wytworzyć się we krwi do 0,5%, a nawet w niektórych przy-

humour it is replaced with an appropriate volume of saline in order to reproduce the cosmetic integrity of the eye. Specimens obtained from both eyes may be combined and placed in one container [22–24]. During post-mortem sampling of biological material attention should be given to reducing putrefaction processes. To this end, substances that help to inhibit microbial growth are added to test tubes. The preferred procedure is to collect material into test tubes containing NaF (2% v/w) if a sample is to be used for determining the concentration of alcohol [25].

Material for other biochemical tests should be collected into a clean test tube, without anticoagulants or preservatives, and then centrifuged for 15 minutes at 3,000 RPM. Separated supernatant should be transferred to a clean test tube and frozen at  $-20^{\circ}\text{C}$  [26].

## Vitreous body in post-mortem diagnostic tests

The vitreous humour contains no blood vessels. It is a colloid with a mildly alkaline pH (7.5) and on account of its properties and anatomical isolation it is less susceptible to biochemical and tanatochemical processes, particularly early bacterial decomposition which affects post-mortem blood.

### Determination of ethyl alcohol

About 60 bacterial species which colonize the living human body may produce endogenous alcohol from blood glucose after death. Other microorganisms, in turn, contribute to the breakdown and elimination of alcohol, lowering its concentration.

Since the vitreous body is less exposed to bacterial activity, it should be examined for example to differentiate between exogenous and endogenous alcohol which may be produced in the blood post-mortem [10, 13, 23, 28].

In addition, differences in the concentration of ethyl alcohol in various tissues depend on physiological processes preceding death, such as absorption, distribution, elimination and, as mentioned above, tissue hydration. Water loss in post-mortem samples of blood may reach up to 20% (carbonized or markedly decomposed bodies) [29].

The physiological amount of glucose is sufficient for producing up to 0.5%, and in some cases even

padkach do 1‰ alkoholu etylowego [30]. Dlatego przy ustalaniu stanu trzeźwości *ante mortem* cenne są wyniki badań materiałów alternatywnych [29]. Średnia szybkość eliminacji alkoholu z krwi wynosi 0,1–0,2‰ na godzinę. Biorąc pod uwagę stan równowagi dynamicznej krew–gałka oczna, można założyć, że tempo zmian stężenia etanolu w ciecie szklistym jest zbliżone do zmian stężenia alkoholu we krwi, ale przesunięte w czasie. Wielokrotnie dokonywano oceny stopnia korelacji wyników analiz toksykologicznych krwi i ciała szklistego. Porównanie stężenia etanolu we krwi i ciecia szklistym może również dostarczyć informacji, w jakiej fazie farmakodynamicznej nastąpił zgon, wymaga to jednak dodatkowego oznaczenia stężenia alkoholu w moczu [31, 32]. Pobierając od denata trzy materiały: krew, ciało szkliste oka oraz mocz, można z bardzo dużym prawdopodobieństwem ocenić fazę metabolizmu alkoholu, co pozwala na pełną interpretację wyników badań (zwłaszcza gdy włókno znajdowało się w fazie gnicia). Zakłada się, że alkohol rozprzestrzenia się w organizmie zgodnie z prawem Ficka, na drodze dyfuzji prostej. Przyjęto, że dzieje się to w następującej kolejności: krew – płyn mózgowo-rdzeniowy – ciało szkliste – przychłonka. Porównanie stężeń bez uwzględnienia stopnia procentowego uwodnienia materiału biologicznego może prowadzić do błędów opiniodawczych. Należy uwzględnić procentowe uwodnienie materiału lub ewentualnie stosować przelicznik 1,2 (średnia wartość współczynnika podziału surowica/krew). Badanie moczu (fizjologicznie niezawierającego glukozy) na zawartość alkoholu pozwala na uzyskanie dodatkowej istotnej informacji o fazie przemian etanolu w organizmie. Mniejsze stężenie etanolu w moczu i większe we krwi oraz ciecia szklistym świadczą zazwyczaj o fazie wchłaniania, natomiast większe w moczu, a mniejsze we krwi i ciecia szklistym o jego eliminacji [1, 30, 33, 34].

### Oznaczanie markerów biochemicznych i elektrolitów

W wybranych jednostkach chorobowych (np. w cukrzycy oraz chorobach nerek i serca), w których istnieje uzasadnione podejrzenie co do przyczyny śmierci z ich powodu, potrzebne jest potwierdzenie w postaci wartościowej ekspertyzy toksykologicznej. Wtedy szczególnie przydatne w analizie *post*

1‰, of ethyl alcohol [30]. Consequently, test results obtained for alternative materials are useful for establishing the level of alcohol consumption *ante-mortem* [29]. The mean rate of alcohol elimination from blood is 0.1–0.2‰ per hour. Taking into account the state of dynamic equilibrium between the blood and eye, it can be assumed that the rate of changes in ethanol concentration in the vitreous body is similar to changes in alcohol concentration in the blood, but shifted in time. The degree of correlation between results of toxicological analyses based on the blood and vitreous body has been assessed a number of times. A comparison of ethanol concentration in the blood and vitreous body can also provide information on the pharmacodynamic phase during which death occurred, however this requires an additional test to determine the concentration of alcohol in urine [31, 32]. By taking samples of three biological materials (blood, vitreous humour, urine) from a dead body, it is possible to determine the alcohol metabolic phase with a very high degree of probability, and thus perform a comprehensive interpretation of test results, particularly in putrefying bodies. The assumption is that alcohol is distributed in the body by simple diffusion, according to Fick's law. The process of distribution is presumed to occur in the following sequence: blood – cerebrospinal fluid – vitreous humour – perilymph. A comparison of alcohol concentrations without taking into account the percentage degree of hydration of biological material may lead to erroneous forensic opinions. To avoid this, the percentage degree of hydration must be considered or, alternatively, the conversion factor of 1.2 (mean serum-to-blood distribution coefficient) should be employed. Furthermore, an analysis of urine (which physiologically contains no glucose) to determine the alcohol content, provides additional important information on the stage of ethanol metabolism in the body. Lower ethanol concentrations in urine, and higher in blood and vitreous humour, usually correspond to the phase of absorption, and higher in urine and lower in blood and vitreous humour, point to ethanol elimination [1, 30, 33, 34].

### Determination of biochemical markers and electrolytes

In some diseases – including diabetes, kidney and heart disorders – where there is a justifiable suspicion that they were the cause of death, a reliable toxicological assessment is necessary for corroboration. In

*mortem* są takie informacje, jak stężenie glukozy, azotu mocznikowego, kwasu moczowego, kreatyniny, sodu czy chlorków.

Stężenie we krwi elektrolitów, takich jak sód i chlorki, ulega szybko obniżeniu po śmierci, dlatego ciało szkliste oka, w którym proces ten przebiega wolniej, jest dużo lepszym materiałem do badań mających na celu odtworzenie stężeń tych elektrolitów w chwili bezpośrednio poprzedzającej zgon. Stężenia wymienionych jonów w ciele szklistym oka są zbliżone do stężeń w surowicy, zwłaszcza w początkowym okresie zmian pośmiertnych, i dlatego oznaczenie ich stężenia pozwala na rozpoznanie ewentualnych nieprawidłowości występujących przyżyciowo [35].

Do niedawna znaczna część prac naukowych na temat przydatności ciała szklistego oka w medycynie sądowej, oprócz badań stężenia alkoholu, koncentrowała się głównie na określaniu stężenia potasu, które służyło jako wyznacznik ustalania czasu zgonu [2, 20, 23]. Interpretację wyników w przypadku stężenia potasu we krwi uniemożliwia fakt, że prawie natychmiast po śmierci ma miejsce rozpad komórek krwi i uwalnianie potasu z ich wnętrza. W płynie z gałki ocznej wzrost stężenia potasu wykazuje korelację z czasem upływającym od momentu zgonu [23]. Inne czynniki, takie jak wiek, płeć, okoliczności zgonu oraz pora roku i związana z tym temperatura, nie wpływają znacząco na poziom wartości potasu [5]. Określenie czasu zgonu tylko na podstawie stężenia potasu w ciele szklistym oka nie jest jednak do końca miarodajne i powinno być traktowane z dużą ostrożnością.

Wartości referencyjne stężenia glukozy we krwi osób zdrowych mieszczą się w zakresie 70–100 mg/dl. Stężenie glukozy powyżej wartości 200 mg/dl w ciele szklistym *post mortem* świadczy o wysokim stężeniu glukozy przyżyciowo we krwi, taka informacja daje przesłanki do rozpoznania cukrzycy *ante mortem* [35].

## Oznaczenie ciał ketonowych

Pośmiertne oznaczenia stężenia ciał ketonowych korelują z oznaczeniami podniesionego stężenia glukozy w ciele szklistym oka i w połączeniu z wynikami stężenia glukozy również mogą służyć do diagnostyki cukrzycy. Stężenie kwasu  $\beta$ -hydroksymasłowego ( $\beta$ -HBA –  $\beta$ -hydroxybutyrate) w ciele szklistym oka

such cases, post-mortem analysis can greatly benefit from such information as the concentrations of glucose, urea nitrogen, creatinine, sodium or chlorides.

Since the blood concentrations of electrolytes (e.g. sodium and chlorides) rapidly decrease after death, the vitreous humour is a superior material for tests aimed at reproducing electrolyte concentrations immediately before death. The concentrations of these ions in the vitreous humour and serum are similar, particularly in the early post-mortem period. Consequently, determining their concentrations makes it possible to identify possible anomalies occurring ante-mortem [35].

Until recently, a considerable part of research on the usefulness of the vitreous body in forensic medicine, in addition to alcohol concentration analyses, focused on determining the concentration of potassium which served as a marker for establishing the time of death [2, 20, 23]. However, interpreting the results of tests assessing the potassium concentration in the blood is impossible due to the fact that almost immediately after death blood cells disintegrate and release potassium. An elevated concentration of potassium in the intraocular fluid is correlated with time elapsed since death [23]. Other factors such as age, sex, circumstances of death and season of the year (and temperatures associated with it) do not have a significant impact on potassium levels [5]. However, determining the time of death solely on the basis of potassium concentration in the vitreous body is not entirely reliable, and should be approached with a high degree of caution.

The normal blood glucose reference range for healthy individuals is 70–100 mg/dl. Glucose concentrations above 200 mg/dl found post-mortem in the vitreous humour show that the concentration of glucose in the blood was high before death. As a result, evidence is obtained for diagnosing ante-mortem diabetes mellitus [35].

## Determination of ketone bodies

Post-mortem assays of ketone bodies correlate with tests showing elevated glucose concentrations in the vitreous humour and, in combination with glucose level tests, can also be used for the diagnosis of diabetes mellitus. The concentration of  $\beta$ -hydroxybutyric acid ( $\beta$ -HBA – *beta-hydroxybutyrate*) in the vitreous humour higher than 6.0 mM and the



wyższe niż 6,0 mM oraz stężenie glukozy przekraczające 200 mg/dl można interpretować jako markery rozpoznania cukrzycy. Z kolei w przypadku stwierdzenia podniesionych wartości  $\beta$ -HBA oraz stężenia glukozy poniżej 200 mg/dl wyniki są niejednoznaczne i mogą świadczyć o chorobie alkoholowej lub wychłodzeniu przed śmiercią [36, 37]. Wyniki badań w kierunku obecności ciał ketonowych u osób przewlekłe nadużywających alkoholu potwierdzają prawidłowość, że ich organizm wytwarza znaczne ilości  $\beta$ -HBA, bez jednoczesnego wzrostu stężenia acetonu. Ciała ketonowe stanowią jeden z podstawowych markerów wychłodzenia organizmu, ponieważ podczas hipotermii wyczerpywany jest zapas glikogenu i wytwarzają się mechanizmy adaptacyjne dążące do oszczędnego zużycia glukozy [36, 38].

### Oznaczanie substancji odurzających

Poza nielicznymi wyjątkami, do których zaliczana jest heroina, prawie wszystkie ksenobiotyki i ich główne metabolity można wykryć i oznaczyć we krwi. Ciało szkliste oka, jako materiał, który nie wykazuje aktywności esterazy, stanowi jednak bardziej wiarygodny niż krew materiał do badań w kierunku obecności w organizmie heroiny [10]. Monoacetylmorfinę (metabolit heroiny) możemy wykryć w cieple szklistym oka wtedy, gdy już całkowicie przestaje być oznaczalna we krwi [11]. Brak esterazy w cieple szklistym oka uniemożliwia hydrolizowanie metabolitu heroiny 6-monoacetylmorfiny (6-MAM) z powrotem do morfiny i dzięki temu w cieple szklistym oka można ustalić jej stężenie w organizmie nawet na 1–2 godziny przed śmiercią [10]. Obecnie najczęstszym analitycznym dowodem przyjmowania heroiny jest wykrycie 6-MAM w moczu, która jest metabolitem specyficznym dla heroiny i nie powstaje po przyjęciu innych opiatów w moczu [39]. Fakt przyjęcia heroiny przed zgonem można zatem stwierdzić, przeprowadzając badanie moczu oraz ciała szklistego.

Ciało szkliste oka nie jest odpowiednim materiałem do oznaczeń stężenia kannabinoli, które mają właściwości lipofilowe. Zwykle, gdy we krwi oznaczane jest wysokie stężenie THC (delta-9-tetrahydrokannabinolu), nie znajduje to potwierdzenia w badaniach ciała szklistego oka. Stężenie THC w cieple szklistym oka jest tam dużo niższe aniżeli we krwi lub w ogóle jest nieoznaczalne. Spowodowane jest to najprawdopodobniej tym, że THC o właści-

concentration of glucose exceeding 200 mg/dl may be interpreted as markers for the diagnosis of diabetes mellitus. However, if the levels of  $\beta$ -HBA acid are found to be elevated, and the concentration of glucose is below 200 mg/dl, the results are ambiguous and may point to alcoholic disease or indicate antemortem hypothermia [36, 37]. Results of tests performed to detect ketone bodies in people chronically abusing alcohol are consistent with the observation that the bodies of alcohol abusers produce considerable amounts of  $\beta$ -HBA acid without a concurrent increase in acetone concentration. Ketone bodies are among the main markers of hypothermia, since that state involves the exhaustion of glycogen stores and adaptation mechanisms develop in order to achieve careful management of glucose levels [36, 38].

### Determination of intoxicating substances

With few exceptions, including heroin, nearly all xenobiotics and their main metabolites can be detected and quantified in the blood. However, since the vitreous body does not exhibit esterase activity, it is more reliable than blood for tests determining the presence of heroin in the body [10]. Monoacetylmorphine, a metabolite of heroin, is still detectable in the vitreous humour when it ceases to be quantifiable in the blood [11]. Given the lack of esterase activity in the vitreous humour, the hydrolysis of the heroin metabolite 6-monoacetylmorphine (6-MAM) back to morphine is impossible. Consequently, an analysis of the vitreous humour makes it possible to determine heroin concentration in the body even 1–2 hours before death [10]. At present, the most commonly used analytical evidence for heroin use is 6-monoacetylmorphine detection in urine, as 6-MAM is a heroin-specific metabolite and cannot be detected in urine after using any other opiates [39]. As a consequence, it is possible to confirm heroin use before death through urine and vitreous humour analyses.

However, the vitreous humour is not an appropriate material for quantifying the concentration of cannabinoids, which have lipophilic characteristics. Typically, high blood concentrations of THC (delta-9-tetrahydrocannabinol) are not matched by concentrations determined in tests using the vitreous humour, where the THC levels are either much lower than in the blood or entirely undetectable. This is most likely due to the

wościach lipofilowych trudno przenika do izolowanego środowiska gałki ocznej o właściwościach hydrofilowych i jest w tym materiale niestabilne [40].

Płyn z gałki ocznej może natomiast służyć do oceny stężenia kokainy w organizmie *post mortem*, pod warunkiem że będziemy analizować również stężenie jej metabolitów. W cieple szklistym oka kokaina utrzymuje się dłużej, po śmierci we krwi od razu zachodzi jej degradacja i szybko powstają metabolity. W literaturze opisana jest możliwość przybliżonej oceny stężenia kokainy w cieple szklistym oka w stosunku do stężenia we krwi oraz fazy jej metabolizmu, pod warunkiem uwzględnienia stężeń metabolitów (ekgoniny, estru etylowego ekgoniny, benzyloekgoniny) [27].

## Oznaczanie leków

Ciało szkliste oka może i powinno być wykorzystywane do oceny stężenia niektórych leków przed śmiercią. Dotyczy to np. leków nasercowych, w tym także digoksyny, leku z grupy glikozydów nasercowych, która jest uzyskiwana z rośliny zwanej naporstnicą wełnistą (*Digitalis lanata*). Ciało szkliste zawiera niewielką ilość białek i enzymów, dlatego też leki, które w znacznym stopniu łączą się z białkami lub które nie wykazują właściwości lipofilnych, występują w większym stężeniu w cieple szklistym oka aniżeli we krwi [24].

Płyn z gałki ocznej nie nadaje się do oznaczeń trójpierścieniowych leków przeciwdepresyjnych (związane z białkami osocza) i benzodiazepin, które nie mają właściwości hydrofilowych i trudno przechodzą do uwodnionego środowiska wnętrza gałki ocznej [7].

Ciało szkliste oka jest kluczowym materiałem w większości przypadków, gdy użycie krwi do badań jest niemożliwe (np. przy masywnych krwawieniach, u ofiar pożarów), gdy ze względu na zaawansowane zmiany w rozkładzie gnilnym zwłok nie ma możliwości pobrania próbki krwi lub gdy uzyskany wynik diagnostyczny z krwi byłby bardzo trudny lub niemożliwy do interpretacji [23, 32, 41].

Obecnie niewiele wiadomo o dystrybucji i redystrybucji stężeń ksenobiotyków w cieple szklistym oka. Z powodu braku możliwości pobrania tego materiału przed śmiercią nie mamy też możliwości przeprowadzenia badań populacyjnych i odnie-

fact that THC, a compound with lipophilic properties, does not easily penetrate into the isolated hydrophilic environment of the eye, and lacks stability in this material [40].

However, the vitreous humour may be used for assessments of cocaine concentration in the body *post mortem*, provided that the concentrations of cocaine metabolites are assayed as well. Cocaine persists in the vitreous humour for a longer period than in the blood, where after death it immediately breaks down and transforms into metabolites. According to literature reports it is possible to generally estimate the concentration of cocaine in the vitreous humour in relation to its concentration in the blood and the phase of its metabolism, however the concentrations of cocaine metabolites (ecgonine, ecgonine ethyl ester, benzoylecgonine) must also be taken into account [27].

## Determination of drugs

The vitreous body may and should be used for determining antemortem concentrations of certain drugs such as cardiac medications including digoxin, a drug from the class of cardiac glycosides, obtained from woolly foxglove (*Digitalis lanata*). The vitreous body has a low content of proteins and enzymes. As a result, the medications which are largely bound to proteins or exhibit no lipophilic properties, occur in the vitreous humour at higher concentrations than in the blood [24].

The vitreous humour is not a suitable material for performing assays of tricyclic antidepressants (bound to plasma proteins) and benzodiazepines, which have no hydrophilic properties and pass into the hydrated environment of the inside of the eyeball [7].

The vitreous humour is a key biological material in the majority of cases where blood tests cannot be performed (for example after massive haemorrhaging or in fire victims) or where advanced putrefaction of the body prevents the collection of blood samples or blood-based diagnostic test results would be very difficult or outright impossible to interpret [23, 32, 41].

Little is currently known about the distribution and redistribution of xenobiotic concentrations in the vitreous humour. As there is no possibility to collect the material before death, it is not possible to conduct population-wide studies and compare the

sienia wartości stężeń badanych substancji u ludzi przed śmiercią i po śmierci [42].

## Wnioski

Problematyka analizy toksykologicznej w materiale sekcyjnym, zwłaszcza będącym w stanie rozkładu gnilnego, stanowi nadal ważny i aktualny problem opiniodawczy. Budowa anatomiczna i biochemiczna oka sprawia, że procesy gnilne toczące się po śmierci, takie jak odwodnienie oraz przemiany tanatochemiczne, zachodzą w ciele szklistym z dużym opóźnieniem.

Ciało szkliste oka, obok krwi i moczu, powinno być zabezpieczane zawsze podczas sekcji zwłok jako dodatkowy, rutynowy materiał do oznaczenia etanolu, zwłaszcza w przypadku zwłok w stanie rozkładu gnilnego oraz gdy próbki krwi są silnie zdegradowane [43].

Ciało szkliste oka jako materiał sekcyjny powinno być również wykorzystywane rutynowo do oznaczania niektórych substancji odurzających (heroina i kokaina), leków hydrofilowych, elektrolitów (potas, sód, chlorki), markerów biochemicznych (np. glukozy) oraz ciał ketonowych.

Interpretacja stężeń ksenobiotyków w ciele szklistym oka jest trudniejsza niż w przypadku krwi. Niewielka liczba publikacji na temat toksyczności stężeń ksenobiotyków w płynie z gałki ocznej ogranicza wykorzystanie tego materiału do opiniowania. Ograniczenia te sprawiają, że w laboratoryjnej toksykologii sądowej płyn z gałki ocznej jest wciąż materiałem za rzadko stosowanym, dlatego powinien być przedmiotem dalszych systematycznych badań naukowych, by w pełni wykorzystać jego potencjał diagnostyczny.

*Autorzy deklarują brak konfliktu interesów.*

concentrations of studied substances in people before and after death [42].

## Conclusions

Toxicological analysis of autopsy material, particularly when it is affected by putrefaction, continues to be an important and topical issue in forensic medical assessments. On account of the anatomical and biochemical structure of the eye, postmortem putrefaction processes such as dehydration or tana-tochemical changes occur in the vitreous body after a considerable delay.

In addition to blood and urine specimens, the vitreous humour should always be collected during postmortem examinations as an additional routine material for ethanol testing, especially in putrefied corpses and strongly degraded blood samples [43].

The vitreous humour as an autopsy material should also be used on a routine basis in tests detecting the presence of selected intoxicants (heroin and cocaine), hydrophilic medications, electrolytes (potassium sodium, chlorides), biochemical markers (e.g. glucose) and ketone bodies.

The interpretation of xenobiotic concentrations in the vitreous body is more difficult than in the blood. Scarce publications on toxic concentrations of xenobiotics in the vitreous humour restrict the applications of the material for the purpose of forensic assessment. In view of these restrictions the vitreous humour is still rarely used in forensic laboratory toxicology. To remedy the situation, systematic research should be done in order to gain in-depth understanding of the vitreous humour and take full advantage of its diagnostic potential.

*The authors declare no conflict of interest.*

## Piśmiennictwo References

1. Trela F. Badania nad rozmieszczeniem alkoholu etylowego w ustroju człowieka w aspekcie sądowo-lekarskim. Arch Med Sadowej Kryminol 1985; 35: 213-227.
2. Thierauf A, Musshoff F, Madea B. Post-mortem biochemical investigations of vitreous humor. Forensic Sci Int 2009; 192: 78-82.
3. Gullstrand A. Die Nernspaltlampe in der ophthalmologischen Praxis. Klin Monatsbl Augenheilkd 1912; 50: 483.



4. Klaassen CD, Watkins JB III. Podstawy toksykologii. Medpharm 2014.
5. Jashnani KD, Kale SA, Rupani AB. Vitreous humor: Biochemical constituents in estimation of postmortem interval. *J Forensic Sci* 2010; 55: 1523-1527.
6. Raczyńska D. Funkcja diagnostyczna optycznej koherentnej tomografii (OCT) w obrazowaniu witreolizy. Rozprawa doktorska. Uniwersytet Medyczny, Gdańsk 2011; 16-19.
7. Dinis-Oliveira RJ, Carvalho F, Duarte JA, Remiao F, Marques A, Santos A, Magalhaes T. Collection of biological samples in forensic toxicology. *Toxicol Mech Methods* 2010; 20: 363-414.
8. Jones AW, Holmgren P. Uncertainty in estimating blood ethanol concentrations by analysis of vitreous humour. *J Clin Pathol* 2001; 54: 699-702.
9. Cox D, Jufer Phipps RA, Levine B, Jacobs A, Fowler D. Distribution of phencyclidine into vitreous humor. *J Anal Toxicol* 2007; 31: 537-539.
10. Rees KA. The Distribution of opiates, cocaine and their metabolites in skeletal muscle tissue and vitreous humour as an aid to post-mortem toxicological interpretation. Doctoral dissertation. Bournemouth University 2011; 42-50.
11. Sawicki W, Malejczyk JT. *Histologia*. Wydawnictwo Lekarskie PZWL, Warszawa 2014; 408.
12. Le Goff M, Bishop PN. Adult vitreous structure and postnatal changes. *Eye* 2008; 22: 1214-1222.
13. Wyman J, Bultman S. Postmortem distribution of heroin metabolites in femoral blood, liver, cerebrospinal fluid, and vitreous humor. *J Anal Toxicol* 2004; 28: 260-263.
14. Sebag J. *Vitreous: in Health and Disease*. Springer 2014; 13-21.
15. Jones GR, Pounder DJ. Site dependence of drug concentrations in postmortem blood – a case study. *J Anal Toxicol* 1987; 11: 186-190.
16. Ricard-Blum S. The collagen family. *Cold Spring Harb Perspect Biol* 2011; 3.
17. Banaś M, Pietrucha K. Typy i struktura białka kolagenowego. *Zesz Nauk PŁ Chem Spoż Biotechnol* 2009; 73: 93-103.
18. Johnson PB. Traumatic retinal detachment. *Br J Ophthalmol* 1991; 75: 18-21.
19. Egger SF, Buxbaum A, Georgopoulos M, Scholda C, Vecsei VP, Huber-Spitzy V, Georgopoulos A. Bacterial growth in human vitreous humor. *Exp Eye Res* 1997; 65: 791-795.
20. Paranitharan P, Pollanen MS. Utility of postmortem vitreous biochemistry. *Sri Lanka Journal of Forensic Medicine, Science & Law* 2011; 2.
21. Mutschler E (red.). *Farmakologia i Toksykologia*. W: Anatomia oka. Wydawnictwo Medyczne Urban & Partner, Wrocław 2014; 747.
22. Cagianut B, Wunderly C. Protein studies on the human vitreous body. *Br J Ophthalmol* 1953; 37: 229.
23. Di Maio VJ, Di Maio D. *Medycyna sądowa*. Wydawnictwo Medyczne Urban & Partner, Wrocław 2003; 484-85, 455-56.
24. Skopp G. Preanalytic aspects in postmortem toxicology. *Forensic Sci Int* 2004; 142: 75-100.
25. Thierauf A, Musshoff F, Madea B. Post-mortem biochemical investigations of vitreous humor. *Forensic Sci Int* 2009; 192: 78-82.
26. Palmiere C, Augsburg M. The postmortem diagnosis of alcoholic ketoacidosis. *Alcohol* 2014; 49: 271-281.
27. Bévalot F, Cartiser N, Bottinelli C, Fanton L, Guitton J. Vitreous humor analysis for the detection of xenobiotics in forensic toxicology: a review. *Forensic Toxicol.* 2016; 34: 12-40.
28. Kurzejamska-Parafiniuk M, Giedrys-Kalemba S, Sagan Z, Wolski S. Flora bakteryjna w próbkach krwi rutynowo pobranych do badań na zawartość etanolu podczas autopsji. *Arch Med Sadowej Kryminol* 2013; 63: 277-282.
29. Olszowy Z, Grabowska T, Nowicka J. Hydration degree of body fluids versus the concentration of ethyl alcohol. *Probl Forensic Sci* 2004; 58:19-33.
30. Gubała W. Toksykologia alkoholu: wybrane zagadnienia. Wydawnictwo Instytutu Ekspertyz Sądowych Kraków 1997; 37-40.
31. Trela FM. Badania porównawcze stężeń alkoholu w żółci, w cieple szklistym i we krwi pobranych ze zwłok. *Arch Med Sadowej Kryminol* 2000; 50: 227-233.
32. Papierz P, Berent J, Markuszewski L, Szram S. A comparative study of the ethyl alcohol concentration in vitreous humor in relation to ethyl alcohol concentration in blood and urine. *Probl Forensic Sci* 2004; 58: 34-44.
33. Mackey-Bojack S, Kloss J, Apple F. Cocaine, cocaine metabolite, and ethanol concentrations in postmortem blood and vitreous humor. *J Anal Toxicol* 2000; 24: 59-65.
34. Kurzejamska-Parafiniuk M, Wolski S, Mikołajczak A, Stańczyk J, Czechowski W. Badania porównawcze stężeń alkoholu etylowego we krwi, cieple szklistym gąłki ocznej i moczu pobranych ze zwłok. *Rocz Pomor Akad Med* 2007; 53: 166-169.
35. Flanagan RJ, Connally G, Evans JM. Analytical Toxicology: guidelines for sample collection postmortem. *Toxicol Rev* 2005; 24: 63-71.
36. Buszewicz G, Teresiński G, Bańka K, Mądro R. Ocena przydatności diagnostycznej współczynnika  $\beta$ -hydroksymasłan/aceton w sądowno-lekarskiej diagnostyce nagłych zgonów. *Arch Med Sadowej Kryminol* 2007; 57: 289-293.
37. Heninger M. Postmortem Vitreous Beta-Hydroxybutyrate: Interpretation in a Forensic Setting. *J Forensic Sci* 2012; 57: 1234-1240.
38. Teresiński G, Buszewicz G, Dąbrowski W, Mądro R. Przebieg ketonemii w kontrolowanej hipotermii śródoperacyjnej – badania wstępne. *Arch Med Sadowej Kryminol* 2007; 57: 389-393.



39. Szukalski B. Narkotyki: kompendium wiedzy o środkach uzależniających. Instytut Psychiatrii i Neurologii. Warszawa, 2005:22.
40. Jenkins AJ, Oblock J. Phencyclidine and cannabinoids in vitreous humor. Leg Med 2008; 10: 201-203.
41. Caplan YH, Levine B. Vitreous humor in the evaluation of postmortem blood ethanol concentrations. J Anal Toxicol 1990; 14: 305-307.
42. Madea B, Musshoff F. Postmortem biochemistry. Forensic Sci Int 2007; 165: 165-171.
43. Zasady przeprowadzania pomiarów stężenia alkoholu oraz opiniowania w sprawach trzeźwości (opracowane przez Instytut Ekspertyz Sądowych). Prok i Pr 2005; 4: 171.

**Adres do korespondencji**

Joanna Markowska  
Katedra i Zakład Medycyny Sądowej  
Uniwersytet Medyczny we Wrocławiu  
ul. Mikulicza-Radeckiego 4  
50-345 Wrocław, Polska  
e-mail: joanna.markowska@umed.wroc.pl

**Address for correspondence**

Joanna Markowska  
Chair of Department of Forensic Medicine  
Wrocław Medical University  
Mikulicza-Radeckiego 4  
50-345 Wrocław, Poland  
e-mail: joanna.markowska@umed.wroc.pl