

## Idiopatyczne migotanie komór związane z falą J – nowy zespół arytmogenny?

J-wave associated idiopathic ventricular fibrillation – a new arrhythmogenic syndrome?

Marek Jastrzębski<sup>1</sup>, Piotr Kukla<sup>2</sup>, Bogumiła Bacior<sup>1</sup>

<sup>1</sup> I Klinika Kardiologii i Nadciśnienia Tętniczego, Szpital Uniwersytecki, Kraków

<sup>2</sup> Oddział Wewnętrzny, Szpital Specjalistyczny im. H. Klimontowicza, Gorlice

Kardiologia Pol 2008; 66: 447–449

### Opis przypadku

Mężczyzna 51-letni, dotychczas zdrowy, nagle stracił w domu przytomność. Mimo natychmiastowej akcji reanimacyjnej, w chwili przybycia zespołu lekarskiego chory był nieprzytomny, wymagał zaintubowania i sztucznej wentylacji; w EKG obecny był jednak rytm zatokowy. Przy przyjęciu do szpitala chory w głębokiej śpiączce (*Glasgow Coma Scale* – 5 punktów). W tomografii komputerowej głowy wykonanej w 1. i w 2. dobie stwierdzono masywny obrzęk mózgu, jednak bez zmian ogniskowych czy krwawienia do jamy czaszki. Wyniki oznaczeń troponiny T były ujemne. W EKG obserwowano rytm zatokowy z uniesieniem punktu J maksymalnie o 3,5 mm – tworzącym falę J w końcowej części zespołów QRS w odprowadzeniach znad ściany dolnej (Rycina 1.). Ponadto w badaniu holterowskim wykonanym w 2. dobie po epizodzie obserwowano liczne wstawki nieutrwalonych częstoskurczów komorowych (Rycina 2.) i pojedynczej ekstrasystolii komorowej (3832 pobudzenia/dobę). Chory odzyskał przytomność w 2. dobie, jednak stwierdzono znaczne uszkodzenie ośrodkowego układu nerwowego. W kolejnych dobach ubytki neurologiczne ustąpiły i chory wrócił do pełnej sprawności ruchowej oraz psycho-intelektualnej. Mimo obrazu klinicznego przemawiającego za nagłym zatrzymaniem krążenia (NZK) wywołanym tachy- lub bradyarytmią, bezpośrednia przyczyna i mechanizm, wobec braku EKG z chwili omdlenia, pozostawały nieznane.

Podjęto dalszą diagnostykę: wykonano test wysiłkowy, badanie echokardiograficzne, koronarografię oraz badanie elektrofizjologiczne z programowaną stymulacją komór i testem ajmalinowym, uzyskując prawidłowe wyniki. Jednak w spoczynkowym badaniu EKG nadal utrzymywało się niewielkie, ok. 1-milimetrowe uniesienie odcinka ST w odprowadzeniach II, III, aVF (Rycina 3.). Na podstawie uzyskanych

wyników – niewskazujących na jakąkolwiek inną przyczynę NZK – oraz danych z piśmiennictwa, opisującego podobne przypadki, za prawdopodobną przyczynę zatrzymania krążenia uznano samoograniczające się migotanie komór (VF) związane z falą J. Wspólnie z chorym podjęto decyzję o profilaktycznym wszczęciu kardiowertera-defibrylatora.

### Dyskusja

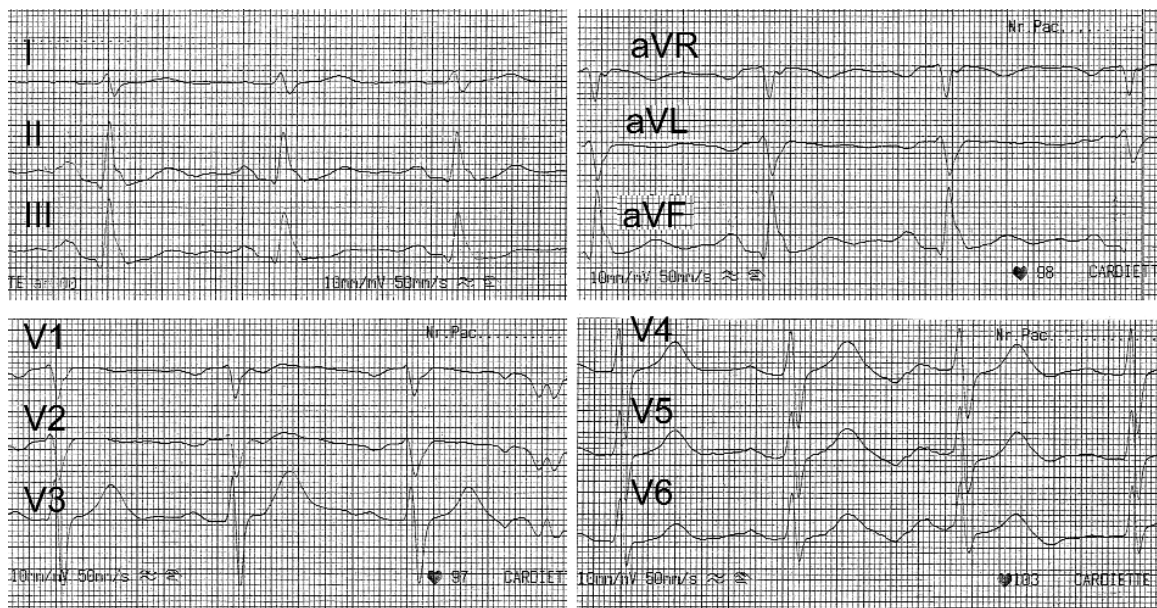
W niejednorodnej grupie chorych z VF bez organicznej choroby serca wyodrębniono do tej pory kilka względnie dobrze poznanych jednostek chorobowych – zespoły długiego QT 1–3, zespół Brugadów i katecholaminergiczny częstoskurcz komorowy. Kilka dalszych jednostek, takich jak zespół krótkiego QT, pozostałe zespoły długiego QT 5–10, wliczając w to zespół Andersen i zespół Timothy, są znacznie słabiej poznane. Wydaje się, że w najbliższej przyszłości zostanie dokładniej scharakteryzowane tzw. migotanie komór związane z falą J (ang. *J-wave associated VF*).

Opisywane przypadki z epizodami omdleń lub zatrzymań krążenia i falą J w EKG w odprowadzeniach II, III, aVF są niejednorodne. Część stanowią chorzy z wariantem zespołu Brugadów, u których obserwuje się także typowe dla tego zespołu zmiany w odprowadzeniach V<sub>1</sub>–V<sub>2</sub> (zazwyczaj po prowokacji farmakologicznej) [1–4]. Druga grupa to chorzy bez elektrokardiograficznych cech zespołu Brugadów, jednak z wyraźną, dużą falą J w odprowadzeniach II, III, aVF [5]. Prowokacja farmakologiczna blokerami kanałów sodowych daje u tych chorych różniące się obrazy – u jednych nie wpływa istotnie na EKG [6], u innych jednak zwiększa amplitudę fali J w odprowadzeniach II, III, aVF [5]. Pewne nadzieje można wiązać z prowokacją propranololem lub werapamilem; Shinohara i wsp. opisali nasilenie się zmian w EKG po dożylnym podaniu tych leków [7]. Występowa-

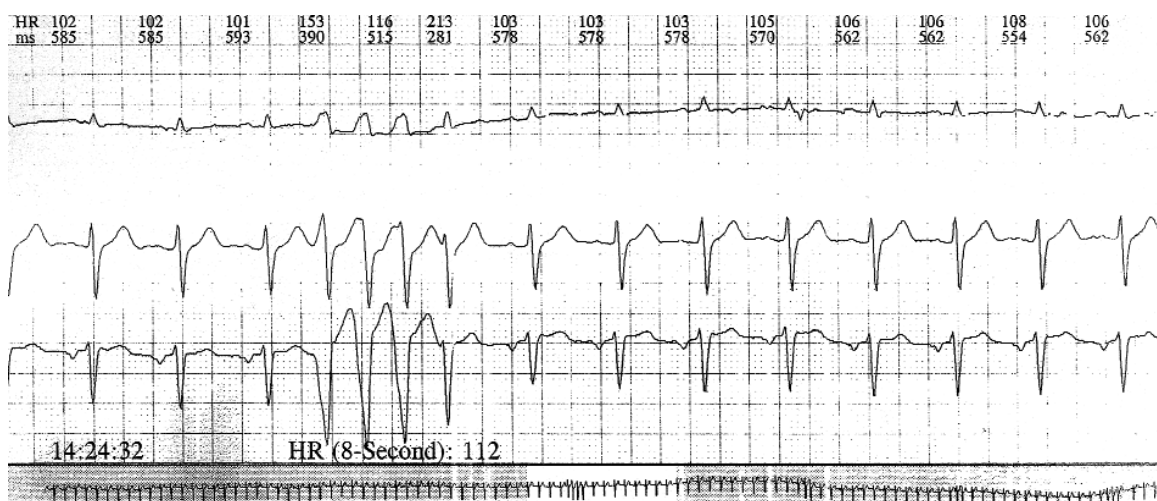
---

#### Adres do korespondencji:

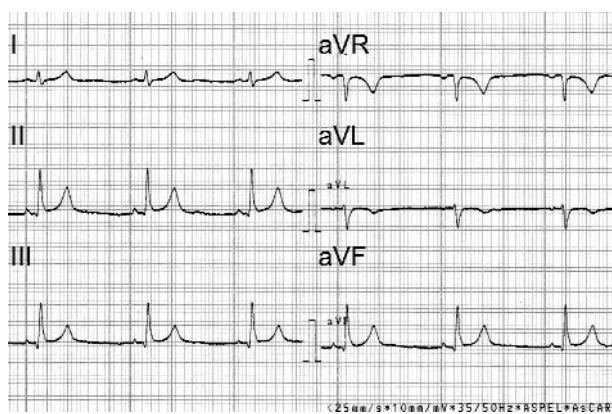
Marek Jastrzębski, I Klinika Kardiologii i Nadciśnienia Tętniczego, ul. Kopernika 17, 31-501 Kraków, tel.: +48 12 424 73 14, faks: +48 12 434 73 20, e-mail: mcjastrz@cyf-kr.edu.pl



Rycina 1. Elektrokardiogram po przyjęciu chorego do szpitala. Obecna wyraźna fala J w odprowadzeniach II, III, aVF



Rycina 2. Arytmia komorowa w 24-godzinny monitorowaniu EKG wykonanym w 2. dobie od NZK



Rycina 3. Uniesienie odcinka ST w odprowadzeniach II, III, aVF utrzymujące się w kolejnych spoczynkowych EKG w kilka tygodni od NZK

nie idiopatycznego migotania komór (IVF) związanego z fałą J i zespołu Brugadów u krewnych pierwszego stopnia sugeruje, że obie jednostki chorobowe mają tę samą etiologię [5]. Za przyczynę obecności fali J w II, III, aVF w IVF oraz uniesienia punktu J w odprowadzeniach V<sub>1</sub>–V<sub>3</sub> w zespole Brugadów przyjmuje się gradient napięcia wywołany dominującym w nasierdziu przejściowym prądem odkomórkowym I<sub>to</sub>. Być może za różną lokalizację zmian w EKG odpowiada ekspresja zmutowanego genu – z odmiennym rozmieszczeniem dysfunkcyjnych kanałów jonowych w sercu. Niehomogenne rozmieszczenie w nasierdziu dysfunkcji kanałów jonowych prowadzi do powstania gradientu napięć w okresie repolaryzacji, który inicjuje przedwczesną depolaryzację.

Obecność wysokiej fali J, przypominającej fałą Osborna, w odprowadzeniach II, III, aVF jest tak nietypowa dla

jakiegokolwiek innej jednostki chorobowej, że może upoważniać do rozpoznania *J-wave associated VF* u chorego po epizodzie NZK o niewyjaśnionej etiologii. Jednak w obecności tylko niewielkiego, utrzymującego się uniesienia odcinka ST w odprowadzeniach II, III, aVF, co może być także rzadszą formą zespołu wczesnej repolaryzacji, a więc wariantem normy, sytuacja jest trudniejsza. Nie potrafimy odróżnić tego obrazu od uniesienia odcinka ST u chorych z IVF, co jest źródłem dylematów diagnostyczno-terapeutycznych [8–9]. Jednak, jak pokazuje opisany wyżej przypadek, a także inny opisany przez Shinohara i wsp., wydatna fala J najpewniej często obecna jest tylko bezpośrednio przed i po incydencie NZK, a w większości spoczynkowych badań EKG można obserwować tylko niewielką falę J i/lub nieznaczne uniesienie odcinka ST w odprowadzeniach znad ściany dolnej [7]. Kazuistyczne opisy chorych z IVF i uniesieniem odcinka ST lub falą J w odprowadzeniach II, III, aVF zainspirowały do przeprowadzenia dwóch przekrojowych analiz porównawczych, które dokumentują częstsze występowanie tych zmian u chorych z niewyjaśnionymi omdleniami oraz u chorych z IVF [10, 11]. Haissaguerre i wsp. w grupie 155 osób z IVF, z 15 ośrodków kardiologicznych, stwierdzili występowanie fali J w odprowadzeniach dolno-bocznych aż u 31% chorych, a tylko u 4% w grupie zdrowych osób [10]. Abe i wsp. wykazali prawie dziesięciokrotnie częstsze występowanie fali J u 222 osób z omdleniami i bez schorzeń organicznych (18,5%) niż u 3915 zdrowych osób (2%) [11].

Podsumowując, przedstawiono przypadek idiopatycznego migotania komór związanego z falą J – nowej jednostki chorobowej wyłaniającej się z heterogenicznej grupy pierwotnie arytmogenicznych chorób serca.

## Komentarz redakcyjny

prof. dr hab. n. med. Barbara Dąbrowska

Warszawa



Na wstępie muszę się przyznać Czytelnikom, że nakłaniałam Autorów tej ciekawej pracy do zamiany nazwy „fala J” na „załamek J”, zgodnie z zasadą naszego mianownictwa EKG (rozpoznajemy przecież załamki P i T, choć po angielsku są to *waves*). Pan dr Jastrzębski przystał na tę propozycję, ale zauważył też, że powszechnie akceptujemy „fale delta” i „fale Osborna”. Święta prawda – zwracam więc tylko Państwu uwagę na polski paradoks:

## Piśmiennictwo

1. Ueyama T, Shimizu A, Esato M, et al. A case of a concealed type of Brugada syndrome with a J wave and mild ST-segment elevation in the inferolateral leads. *J Electrocardiol* 2007; 40: 39-42.
2. Ogawa M, Kumagai K, Yamanouchi Y, et al. Spontaneous onset of ventricular fibrillation in Brugada syndrome with J wave and ST-segment elevation in the inferior leads. *Heart Rhythm* 2005; 2: 97-9.
3. Sassone B, Saccà S, Donato M. Paradoxical effect of ajmaline in a patient with Brugada syndrome. *Europace* 2006; 8: 251-4.
4. Kukla P, Jastrzębski M, Baciór B, et al. Variant Brugada syndrome – mild ST segment elevation in inferior leads and aborted sudden cardiac death. *Kardiologia Pol* 2007; 65: 1494-8.
5. Takagi M, Aihara N, Takaki H, et al. Clinical characteristics of patients with spontaneous or inducible ventricular fibrillation without apparent heart disease presenting with J wave and ST segment elevation in inferior leads. *J Cardiovasc Electrophysiol* 2000; 11: 844-8.
6. Kalla H, Yan GX, Marinchak R. Ventricular fibrillation in a patient with prominent J (Osborn) waves and ST segment elevation in the inferior electrocardiographic leads: a Brugada syndrome variant? *J Cardiovasc Electrophysiol* 2000; 11: 95-8.
7. Shinohara T, Takahashi N, Saikawa T, et al. Characterization of J wave in a patient with idiopathic ventricular fibrillation. *Heart Rhythm* 2006; 3: 1082-4.
8. Letsas KP, Efremidis M, Pappas LK, et al. Early repolarization syndrome: is it always benign? *Int J Cardiol* 2007; 114: 390-2.
9. Boineau JR. The early repolarization variant – normal or a marker of heart disease in certain subjects. *J Electrocardiol* 2007; 40: 3.e11-6.
10. Haissaguerre M, Sacher F, Derval N, et al. Early repolarization in the inferolateral leads: A new syndrome associated with sudden cardiac death. *J Interv Card Electrophysiol* 2007; 28: 181.
11. Abe A, Yoshino H, Ishiguro H, et al. Prevalence of J waves in 12-lead electrocardiogram in patients with syncope and no organic disorder. *J Cardiovasc Electrophysiol* 2007; 18 (Suppl 2): S88.

faliste elementy EKG (P, T, U) nazwaliśmy załawkami, a „załawkopodobne” fragmenty i okolice zespołów QRS (delta, J, epsilon) – falami. A ponieważ dwoistość nazw w EKG też nie jest nam obca (np. załamki/fale U), sama pozostaną przy będącym już w użyciu załawku J.

Czas na rozważania merytoryczne. Nie ulega wątpliwości, że w erze przedbrugadowej takie ukształtowanie zespołów QRS, jakie widzimy w odprowadzeniach znad dolnej ściany na Rycinie 1., nazwalibyśmy zawężeniami na ramieniu zstępującym załawka R. Ale od czasu braci Brugada nauczyliśmy się rozpoznawać załamek J w odpro-