

Ocena zależności pomiędzy stężeniami troponiny I mierzonymi we wczesnym okresie po transplantacji serca a obrazem histopatologicznym przeszczepionego serca

Analysis of the correlation between troponin I level evaluated in the early period after heart transplantation and the histopathological findings of the transplanted heart

Karol Wierzbicki¹, Dorota Sobczyk¹, Irena Milaniak¹, Maciej Bochenek¹, Dorota Ciołczyk-Wierzbicka², Wiesław Frasik³, Lucyna Rudnicka-Sosin³, Bogusław Kapelak¹, Rafał Drwiła¹, Krzysztof Bartuś¹, Piotr Przybyłowski¹, Jerzy Sadowski¹

¹Department of Cardiovascular Surgery and Transplantology, Jagiellonian University, Medical College, John Paul II Hospital in Kraków, Poland

²Chair of Medical Biochemistry Jagiellonian University, Medical College in Kraków, Poland

³Department of Pathology, John Paul II Hospital in Kraków, Poland

Kardiologia i Torakochirurgia Polska 2012; 2: 226–230

Streszczenie

Wstęp: Troponina jest uznanym markerem uszkodzenia mięśnia sercowego o różnej etiologii. Brakuje jednak jednoznacznych korelacji faktycznego uszkodzenia niedokrwiennego przeszczepionego serca ocenianego w materiale biopsyjnym ze zwykle zwiększonymi stężeniami troponin w pierwszych dobach po transplantacji serca (ang. *heart transplantation* – HTX).

Cel pracy: Ocena korelacji występowania poreperfuzyjnych zmian niedokrwiennych we wczesnym okresie po przeszczepieniu serca z seryjnymi pomiarami stężeń troponiny I.

Materiał i metody: Retrospektywna analiza objęła 37 chorych (5 kobiet, 32 mężczyzn) w wieku śr. 45,6 ±14,3 roku, u których wykonano ortotopowy przeszczep serca (ang. *heart transplantation* – HTX) oraz biopsję mięśnia serca w 10. ±1. dobie po HTX. Z analizy wykluczono pacjentów ze stwierdzoną na podstawie badania histopatologicznego ostrą reakcją odrzucania przeszczepionego serca. Badaną grupę podzielono na 2 podgrupy w zależności od obecności zmian niedokrwiennych w obrazie histopatologicznym przeszczepionego serca.

Wyniki: Obecność poreperfuzyjnych zmian niedokrwiennych w biopsjach mięśnia serca stwierdzono u 20 chorych. Analiza statystyczna nie wykazała istotnych statystycznie różnic średnich wartości stężeń troponiny mierzonych w kolejnych dobach po przeszczepieniu serca, w zależności od obecności lub braku zmian niedokrwiennych w biopsji. Największą różnicę średnich wartości poziomów troponiny I pomiędzy badanymi

Abstract

Introduction: Troponin is a well-known marker of myocardial injury of various etiology. There are not enough data about the correlation between ischemic injury diagnosed in a biopsy specimen of the transplanted heart and troponin levels measured in the following days after heart transplantation (HTX).

Aim of the study was to evaluate the correlation of post-reperfusion myocardial ischemia in the early post-transplant period with the serial troponin I measurements.

Material and methods: We retrospectively analyzed a group of 37 patients (5 female, 32 male), average age 45.6 ±14.3 years, after orthotopic heart transplantation (HTX), with an endomyocardial biopsy performed on day 10 (±1) after HTX. Patients with histopathologically confirmed acute rejection were excluded from the analysis. The study population was divided into two subgroups regarding the ischemic changes in histopathology specimens of the transplanted heart.

Results: Post-reperfusion ischemic changes confirmed by endomyocardial biopsy were present in 20 patients. Statistical analysis did not reveal any statistically significant differences in the mean troponin levels in consecutive days after HTX, regarding the presence of ischemia. A major difference in mean troponin levels between the study groups was observed at days 0 and 3, and a minor one at day 1 after HTX.

Conclusion: In the study group no statistical relationship was found between troponin I levels measured in the first days

Adres do korespondencji: dr n. med. Karol Wierzbicki, Prądnicka Street 80, 31-202 Kraków, Poland, +48 12 614 30 75, +48 12 614 30 72, faks +48 12 423 39 00, e-mail: lolekwierzbicki@onet.pl

grupami stwierdzono w dobie 0. i w dobie 3., a najmniejszą w dobie 1.

Wnioski: W badanej grupie chorych nie stwierdzono istotnej statystycznie zależności pomiędzy stężeniami troponiny I mierzonymi w pierwszych dobach po HTX a obecnością zmian niedokrwiennych obserwowanych w bioptatach, uzyskanych w trakcie rutynowej biopsji serca wykonywanej w 10. ±1. dobie po HTX.

Słowa kluczowe: troponina, zmiany niedokrwienne, przeszczep serca.

Wstęp

Pomimo intensywnego rozwoju alternatywnych technik chirurgicznego i farmakologicznego leczenia niewydolności serca przeszczepienie serca pozostaje najbardziej skuteczną metodą postępowania w wybranej grupie spełniającej kryteria kwalifikacji. Obecnie na świecie wykonuje się rocznie ok. 5000 operacji przeszczepienia serca (ang. *heart transplantation* – HTX) w 300 krajach [1–3].

Wraz z kolejnymi latami nabywania doświadczeń udaje się poprawić zarówno wczesne, jak i odległe wyniki. Według największych dostępnych baz danych, śmiertelność w pierwszym miesiącu po HTX wynosi ok. 7–8%, a 10 lat przeżywa ponad 50% chorych. Pomimo oczywistego postępu nie udaje się jednak istotnie zredukować czynnika limitującego dalszą optymalizację przeżycia chorych po HTX, jakim jest wczesna niewydolność graftu (ang. *primary graft failure* – PGF). Ocenia się, że PGF jest przyczyną 39–43% zgonów w ciągu pierwszego miesiąca po HTX [3, 4]. Dlatego wczesny okres po HTX wymaga dalszych wieloczynnikowych i wielowarstwowych analiz z uwzględnieniem histopatologii przeszczepionego serca.

Biopsja serca pozostaje „złotym standardem” monitorowania reakcji odrzucania przeszczepionego serca. Częstość wykonywania biopsji jest zależna od przyjętego przez ośrodek schematu. Ocena bioptatu pozwala jednak nie tyl-

ko na analizę procesów immunologicznych, lecz także jest przydatnym i wiarygodnym narzędziem w monitorowaniu stopnia okotooperacyjnego uszkodzenia niedokrwiennego miokardium (ang. *peri-operative ischemic injury*) o różnej etiologii [5, 6].

Key words: troponin, ischemic lesion, heart transplantation.

Troponina I (23 kD), zasadowe białko hamujące interakcję aktyny z miozyną, jest „prawie idealnym markerem” uszkodzenia mięśnia serca o różnej, choć przede wszystkim – niedokrwienną etiologią. Pomiary stężenia troponiny są zwykle standardowo wykonywane w pierwszych dobach po HTX, kiedy to zarówno własne, jak i światowe opracowania podkreślają wysoki poziom tego markera. Natomiast próby korelacji stężeń troponiny z obecnością zmian niedokrwiennych miokardium po HTX są epizodyczne [7–10].

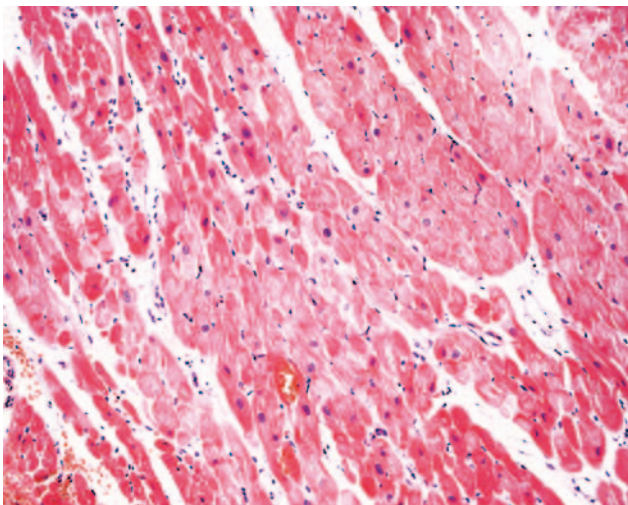
Troponina I (23 kD), zasadowe białko hamujące interakcję aktyny z miozyną, jest „prawie idealnym markerem” uszkodzenia mięśnia serca o różnej, choć przede wszystkim – niedokrwienną etiologią. Pomiary stężenia troponiny są zwykle standardowo wykonywane w pierwszych dobach po HTX, kiedy to zarówno własne, jak i światowe opracowania podkreślają wysoki poziom tego markera. Natomiast próby korelacji stężeń troponiny z obecnością zmian niedokrwiennych miokardium po HTX są epizodyczne [7–10].

Cel pracy

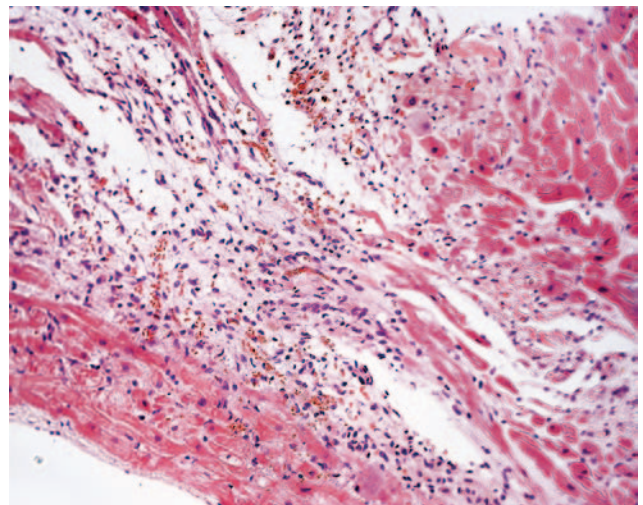
Celem pracy była korelacja obecności poreperfuzyjnych zmian niedokrwiennych (ocenianych w obrazie histopatologicznym) we wczesnym okresie po HTX z wartościami stężeń troponiny mierzonymi sekwencyjnie w kolejnych dobach po zabiegu.

Materiał i metody

Analizą retrospektywną objęto 37 chorych (5 kobiet, 32 mężczyzn) w wieku 45,6 ±14,3 roku, u których wykona-



Ryc. 1. Obraz histopatologiczny mięśnia serca uzyskany w 10. dobie po HTX. Obraz w granicach normy (brak zmian niedokrwiennych). Barwienie hematoksyliną i eozyną



Ryc. 2. Obraz histopatologiczny mięśnia serca uzyskany w 10. dobie po HTX. W obrazie dominują zmiany niedokrwienne (opis zmian w tekście). Barwienie hematoksyliną i eozyną

no HTX oraz biopsję mięśnia serca w 10. \pm 1. dobie po HTX. Z analizy wykluczono pacjentów ze stwierdzoną na podstawie badania histopatologicznego ostrą reakcją odrzucania przeszczepionego serca. Badaną grupę podzielono na 2 podgrupy w zależności od obrazu histopatologicznego. Grupę I stanowiło 17 pacjentów, w średnim wieku 45,9 roku, których charakteryzował brak zmian niedokrwiennych spełniających przyjęte kryteria (ryc. 1.) (patrz dalej), grupę II zaś 20 pacjentów, w wieku 45,4 roku, z obecnością zmian niedokrwiennych w materiale biopsyjnym (ryc. 2.).

Biopsję serca wykonywano w 10. \pm 1. dobie po HTX, z dostępu przez żyłę udową lub żyłę szyjną wewnętrzną, pobierając 3–5 bioptatów z przegrody międzykomorowej od strony prawej komory przeszczepionego serca.

Bioptaty przygotowywano w postaci kostek parafinowych, stosując standardowe barwienie hematoksyliną i eozyną.

Przyjęto następujące kryteria rozpoznania istotnych zmian niedokrwiennych, zgodne z „ISHLT Consensus Report” z 2005 r. [5]:

- obecność ogniskowych uszkodzeń kardiomiocytów o cechach martwicy skrzepowej,
- obecność martwicy z węzłami skurczów (ang. *contraction band necrosis*),
- stwierdzenie „rozerwania” kardiomiocytów (ang. *myocyte disruption*),
- obecność wakuolizacji kardiomiocytów.

Preparaty były w sposób standardowy barwione hematoksyliną – eozyną [5].

Wszystkie bioptaty były badane przez kardiopatologa z dwudziestoletnim doświadczeniem w ocenie biopsji przeszczepionego mięśnia serca.

Wszystkie serca były pobierane wg identycznego schematu. Do protekcji serca dawcy używano każdorazowo kardioplegine CELCIOR. CELCIOR to płyn kardioplegiczny przeznaczony do ochrony serca. Jest roztworem słabo zasadowym (pH 7,3), hipertonicznym (242–368 mOsmol/l) o małej lepkości i wysokiej objętości buforowej.

W trakcie pobrania serce dawcy zatrzymywano 2 litrami kardiopleginy CELCIOR podawanej bezpośrednio do opuszki aorty wstępującej. Jednocześnie intensywnie schładzano serce zimnym (z dodatkiem kruszonego lodu) płynem fizjologicznym podawanym bezpośrednio do worka osierdziowego dawcy. Po wycięciu serca podawano 3. litr płynu kardioplegicznego CELCIOR do opuszki aorty wstępującej. Serce transportowano umieszczone w tym samym płynie kardioplegicznym w temperaturze ok. 10°C. Po rozpakowaniu serca bezpośrednio przed wszczepieniem podawano 4. litr płynu kardioplegicznego CELCIOR.

Stężenie troponiny I w okresie 0.–3. doby po zabiegu mierzono metodą jednostopniowego testu immunoenzymatycznego (norma od 0,1 ng/ml) (w przypadku więcej niż jednego pomiaru wartości troponiny I w ciągu doby do analizy wykorzystano najwyższą uzyskaną w danej dobie wartość).

Badaniem objęto wszystkich chorych operowanych w Klinice Chirurgii Serca, Naczyń i Transplantologii *Collegium Medicum* Uniwersytetu Jagiellońskiego w KSS

im. Jana Pawła II, którzy spełnili powyższe kryteria włączenia i wykluczenia, czyli:

- pobranie serca wg opisywanego schematu,
- wykonanie biopsji serca w 10 \pm 1 dobie po HTX,
- wykluczenie ostrej reakcji odrzucania przeszczepionego serca (na podstawie badania histopatologicznego),
- oznaczenie stężeń troponiny I w kolejnych dobach po HTX.

Analizę statystyczną przeprowadzono z użyciem programu STATISTICA wersja 8.0. W celu oceny różnic między średnimi w grupach po potwierdzeniu rozkładu normalnego zastosowano test *t*-Studenta. Zmienne parametryczne przedstawiono w postaci średniej arytmetycznej z odchyleniem standardowym. Za poziom istotności statystycznej przyjęto $p < 0,05$.

Wyniki

W kolejnych dobach (0., 1., 2., 3.) stwierdzono znacznie podwyższone wartości stężeń troponiny I, wynoszące odpowiednio: 18,6 \pm 12,7; 20,4 \pm 15,4; 15,8 \pm 14,6; 10,7 \pm 10,3 ng/ml. Największy spadek średniej wartości stężeń troponin stwierdzono pomiędzy 1. a 3. dobą (różnica między średnimi 9,7 ng/ml).

Zmiany niedokrwiennie (poreperfuzyjne) wg przyjętych kryteriów stwierdzono u 20 chorych (grupa II).

Analiza statystyczna nie wykazała istotnych statystycznie różnic średnich wartości stężeń troponin mierzonych w kolejnych dobach (0., 1., 2., 3.), pomiędzy grupą I a grupą II. Największą różnicę średnich wartości stężeń troponiny I pomiędzy badanymi grupami stwierdzono w dobie 0. i w dobie 3., a najmniejszą w dobie 1. (we wszystkich przypadkach wyższe średnie wartości stwierdzono w grupie II) (tab. I).

Ograniczenia pracy

1. Analiza retrospektywna.
2. Ograniczona grupa badanych chorych.
3. Zmiana rodzaju oznaczanej troponiny w ośrodku (obecnie oznacza się troponinę T, której wartości są nieporównywalne z troponiną I).
4. Ocena tylko tych chorych, których serca pobierane były wg identycznego schematu (ilość i rodzaj kardiopleginy).

Tab. I. Ocena wpływu średnich wartości stężenia troponiny I, mierzonych w 0., 1., 2., 3. dobie po HTX na obecność zmian niedokrwiennych w materiale biopsyjnym pobranym w trakcie planowej biopsji wykonywanej w 10. \pm 1. dobie po HTX. Grupa I – brak zmian niedokrwiennych, grupa II – obecność zmian niedokrwiennych

Pomiary stężenia troponiny w kolejnych dobach po HTX	Grupa I (n = 17)	Grupa II (n = 20)	t-value	p
Trop 0 (ng/ml)	16,6	20,6	-0,91118	0,369013
Trop 1 (ng/ml)	20,1	20,6	-0,10795	0,914652
Trop 2 (ng/ml)	14,8	16,7	-0,36762	0,715658
Trop 3 (ng/ml)	8,6	12,5	-1,07948	0,288974

5. Kryteria wyboru grupy z uwzględnieniem konieczności wykonania biopsji serca w 10. ±1. dobie po HTX wykluczyły automatycznie grupę chorych, która zmarła przed wykonaniem biopsji serca.

Dyskusja

Uszkodzenie mięśnia serca obserwowane w okresie operacji kardiologicznych ma dobrze poznany i uprzednio opisany mechanizm. W przebiegu sekwencji zdarzeń, zapoczątkowanych przez zaburzenia energetyczne, dochodzi do nekrozy kardiomiocytów, z których uwalniane są markery uszkodzenia mięśnia serca, na czele z troponiną. To właśnie troponina jest najbardziej przydatnym, wiarygodnym i najczęściej wykorzystywanym markerem uszkodzenia miocytów. Uszkodzenie kardiomiocytów może wynikać z „urazu” związanego bezpośrednio z zabiegiem, uszkodzenia niedokrwiennie-reperfuzyjnego oraz (u niektórych pacjentów) zawału okołoperacyjnego. W praktyce najistotniejszy wpływ na zwiększenie stężenia troponiny po zabiegach kardiologicznych odgrywa niedokrwienie reperfuzyjne [11].

W prezentowanej pracy postanowiono ocenić zależność pomiędzy wartościami stężeń troponiny I mierzonymi w pierwszych dobach po HTX a obecnością zmian niedokrwiennych w biopsjach uzyskanych w trakcie planowej biopsji serca wykonanej ok. 10. doby po HTX.

Pomimo usilnych prób doskonalenia nieinwazyjnych metod diagnostyki reakcji odrzucania przeszczepionego serca, biopsja mięśnia serca pozostaje „złotym standardem”. Rewizja ustaleń standaryzacji nomenklatury stosowanej w diagnostyce histopatologicznej opublikowana w 2005 r. jednoznacznie wyróżnia tzw. *nonrejection biopsy findings* (znaleziska niezwiązane z reakcją odrzucania przeszczepionego serca). Wśród tej grupy rozpoznań, obok efektu *Quilty*, cech infekcji czy w końcu zmian limfoproliferacyjnych, znajdują się zmiany niedokrwiennie (ang. *ischemic injury*) podzielone dodatkowo na dwa typy w zależności od okresu rozpoznania (A – do 3 tygodni po HTX, B – późne niedokrwienie) [5].

W niniejszej pracy postanowiono zatem wykorzystać możliwość dokładnej oceny zmian niedokrwiennych na podstawie uzyskanych biopsji mięśnia serca, zgodnie z obowiązującą nomenklaturą. W pracy uwzględniono identyczne kryteria rozpoznania zmian niedokrwiennych oraz metodę barwienia (tj. hermatoksylinę – eozynę) proponowaną przez wspomniany „Consensus report” [5]. Stopień zaawansowania badanych zmian oparto na kryteriach opisywanych w publikacji „American Journal of Transplantation” z 2010 roku [12] (do oceny zmian niedokrwiennych nie stosowano zaawansowanych technik oceny uszkodzenia mięśnia serca, np. w oparciu o ocenę apoptozy, takich jak metoda TUNEL czy HBFP, gdyż takich metod nie przewiduje jednoznacznie obowiązujący konsensus [5]).

Prace prezentujące korelację pomiędzy obrazem histopatologicznym a stężeniami troponin badanymi po HTX skupiają się głównie na obrazie ostrej reakcji odrzucania

przeszczepionego serca. Próby znalezienia tak określonych zależności nie są jednoznaczne. Zimmerman i wsp. nie znaleźli zależności pomiędzy stężeniami troponin a obecnością, nawet kilku, epizodów ostrej reakcji odrzucania przeszczepionego serca [10].

W swej ostatniej analizie Munoz-Esparza i wsp. stwierdzają co prawda zwiększone stężenia troponiny u chorych z ostrą reakcją odrzucania, jednak w tym celu stosowano wysoko czuły test (ang. *highly sensitive assay*), a wniosek tej analizy dopuszcza prognostyczne znaczenie troponiny tylko w zakresie badania dodatkowego [13].

Natomiast analizy korelujące stężenia troponiny po HTX z obecnością zmian niedokrwiennych są naprawdę epizodyczne. Labarrere i wsp. badali 110 chorych po HTX, przedstawiając m.in. dodatnią korelację pomiędzy stężeniami troponiny a ilością fibryny w biopsji, wiążąc stopień nagromadzenia włókien z martwicą skrzepową kardiomiocytów [9]. W badanej przez nas grupie przez cały okres oceny (0.–3. doba po HTX) obserwowano istotnie zwiększone stężenia troponiny I. Analiza statystyczna nie wykazała jednak istotnych statystycznie zależności między wartością stężenia troponiny a obecnością zmian niedokrwiennych w badaniu histopatologicznym. Ograniczona wymienionymi powyżej kryteriami (vide *Ograniczenia pracy*) liczebność badanej grupy nie pozwala w sposób oczywisty na formułowanie jednoznacznych i „ostrych” wniosków. Jednak brak zmian niedokrwiennych opisywany w grupie I, pomimo równie wysokich poziomów troponiny jak w grupie II, może dowodzić braku jednoznacznego wpływu uszkodzeń okołoperacyjnych (czego dowodem jest np. zwiększone stężenie badanej troponiny) na faktyczny stopień uszkodzenia niedokrwiennego mięśnia serca, obserwowany w drugim tygodniu po HTX w materiale biopsyjnym. Opisywany realny brak możliwości poszerzenia badanej grupy chorych, wyklucza określenie wpływu zwiększenia liczebności analizowanej populacji na uzyskanie istotnych statystycznie różnic pomiędzy prezentowanymi grupami chorych. Dane z piśmiennictwa są z kolei tak epizodyczne, że trudno dokonać jednoznacznego porównania i odniesienia do doświadczeń innych badaczy.

Wnioski

W badanej grupie chorych nie stwierdzono istotnej statystycznie zależności pomiędzy stężeniami troponiny I, mierzonymi w pierwszych dobach po HTX, a obecnością zmian niedokrwiennych obserwowanych w biopsjach, uzyskanych w trakcie rutynowej biopsji serca wykonywanej w 10. ±1. dobie po HTX.

Praca wykonana za zgodą Komisji Bioetycznej KBE-T/224/B/2010, w ramach realizacji programu K/ZDS/002427.

Piśmiennictwo

- Sadowski J, Przybyłowski P, Wierzbicki K, Kapelak B, Drwiła R, Milaniak I. Leczenie chirurgiczne niewydolności serca. W: Podolec P, Janikowska EA, Ponikowski P, Banasiak W (red.). Przewlekła niewydolność serca. Medycyna Praktyczna, Kraków 2009; 469-481.

2. Dickstein K, Cohen-Solal A, Filippatos G, McMurray JJ, Ponikowski P, Poole-Wilson PA, Strömberg A, van Veldhuisen DJ, Atar D, Hoes AW, Keren A, Mebazaa A, Nieminen M, Priori SG, Swedberg K; ESC Committee for Practice Guidelines (CPG ESC guidelines for the diagnosis and treatment of acute and chronic heart failure 2008: the Task Force for the diagnosis and treatment of acute and chronic heart failure 2008 of the European Society of Cardiology. Developed in collaboration with the Heart Failure Association of the ESC (HFA) and endorsed by the European Society of Intensive Care Medicine (ESICM). *Eur J Heart Fail* 2008; 10: 933-989.
3. Stehlik J, Edwards LB, Kucheryavaya AY, Aurora P, Christie JD, Kirk R, Dobbels F, Rahmel AO, Hertz MI. The Registry of the International Society for Heart and Lung Transplantation: twenty-seventh official adult heart transplant report – 2010. *J Heart Lung Transplant* 2010; 29: 1089-1103.
4. Young JB, Hauptman PJ, Naftel DC, Ewald G, Aaronson K, Dec GW, Taylor DO, Higgins R, Platt L, Kirklin J. Determinants of early graft failure following cardiac transplantation, a 10-year, multi-institutional, multivariable analysis. *J Heart Lung Transplant* 2001; 20: 212.
5. Stewart S, Winters GL, Fishbein MC, Tazelaar HD, Kobashigawa J, Abrams J, Andersen CB, Angelini A, Berry GJ, Burke MM, Demetris AJ, Hammond E, Itescu S, Marboe CC, McManus B, Reed EF, Reinsmoen NL, Rodriguez ER, Rose AG, Rose M, Suci-Focia N, Zeevi A, Billingham ME. Revision of the 1990 working formulation for the standardization of nomenclature in the diagnosis of heart rejection. *J Heart Lung Transplant* 2005; 24: 1710-1720. (ISHLT CONSENSUS REPORT).
6. Religa Z. Przeszczepianie serca. W: Rowiński W, Wałaszewski J, Pączek L (red.). *Transplantologia Kliniczna*. PZWL, Warszawa 2004; 410-426.
7. Wierzbicki K, Sobczyk D, Milaniak I, Bochenek M, Kapelak B, Drwiła R, Wróbel K, Bartuś K, Ciołczyk-Wierzbicka D, Przybyłowski P, Sadowski J. [Influence of the selected factors connected with heart donor on the troponin I levels in the perioperative period after heart transplantation in own material]. *Kardiochir Torakochir Pol* 2011; 4: 516-520.
8. Wierzbicki K, Sobczyk D, Milaniak I, Bochenek M, Piątek J, Drwiła R, Kapelak B, Krupa F, Przybyłowski P, Ciołczyk-Wierzbicka D, Sadowski J. Dynamics of the troponin I levels in the first days after heart transplantation (htx) in the own material – a pilot study. *Kardiochir Torakochir Pol* 2011; 8: 379-382.
9. Labarrere CA, Nelson DR, Cox CJ, Pitts D, Kirlin P, Halbrook H. Cardiac-specific troponin I levels and risk of coronary artery disease and graft failure following heart transplantation. *JAMA* 2000; 284: 457-464.
10. Zimmermann R, Baki S, Dengler TJ, Ring GH, Remppis A, Lange R, Hagl S, Kübler W, Katus HA. Troponin T release after heart transplantation. *Br Heart J* 1993; 69: 395-398.
11. Stępień E, Śnieżek-Maciejewska M, Szajna-Zych M, Sadowski J. Biochemiczne markery niedokrwienia mięśnia sercowego w diagnostyce okotooperacyjnego uszkodzenia serca. *Forum Kardiologów* 2002; 7: 135-142.
12. Mengel M, Sis B, Chang J, Famulski KS, Hidalgo LG, Einecke G, Freitas DG, Tymchak W, Burton J, Halloran PF. The Molecular Phenotype of Heart Transplant Biopsies: Relationship to Histopathological and Clinical Variables. *Am J of Transpl*. 2010; 10: 2105-2115. The Molecular Phenotype of Heart Transplant Biopsies: Relationship to Histopathological and Clinical Variables. *Am J Transpl* 2010; 10: 2105-2115.
13. Munoz-Esparza C, Garrido IP, Blanco R, Casas T, González-Cánovas C, Pastor-Pérez F, Penafiel P, Minguela A, Valdés M, Pascual-Figal DA. [Usefulness of high sensitivity troponin T assay in detecting acute allograft rejection after heart transplantation]. *Rev Esp Cardiol* 2011; 64: 1109-1113.