

Terapia manualna po alloplastyce stawu kolanowego u pacjenta z artropatią hemofilową w przebiegu hemofilii A – studium przypadku

Article history:

Received: 27.02.2019

Accepted: 21.05.2019

Manual therapy after knee arthroplasty of the patient with haemophilic arthropathy in haemophilia A – case study

Streszczenie

Wstęp: Staw kolanowy jest jednym z najczęściej zajętych przez artropatię hemofilową, a zabieg alloplastyki stawu kolanowego jest leczeniem z wyboru w przypadku zaawansowanych zmian zwyrodnieniowych. Celem pracy było przedstawienie kompleksowego postępowania fizjoterapeutycznego, ze szczególnym uwzględnieniem terapii manualnej, u pacjenta z artropatią hemofilową w przebiegu hemofilii typu A, u którego została wykonana alloplastyka stawu kolanowego. Metodyka: Mężczyzna, lat 49, po zabiegu alloplastyki stawu kolanowego lewego, z artropatią hemofilową w przebiegu hemofilii A, został poddany 6-tygodniowej rehabilitacji. U pacjenta zastosowano metody terapii manualnej, ćwiczenia usprawniające oraz fizykoterapię. Oceny postępów rehabilitacji dokonano, stosując: kwestionariusz WOMAC, test Timed Up and Go (TUG test), pomiar goniometryczny zakresu ruchu stawów kolanowych, ocenę siły mięśni zginaczy i prostowników kolana w skali Lovetta, ocenę dolegliwości bólowych w skali VAS. Wyniki: Uzyskano wzrost siły mięśniowej oraz poprawę zakresu ruchu stawu kolanowego. W wyniku terapii poprawie uległa stabilność dynamiczna oraz stan funkcjonalny pacjenta (TUG test poprawa o 35%, skala WOMAC o 32%). Dolegliwości bólowe uległy zmniejszeniu z 9 na 3 w skali VAS. Uzyskano wydolny chód. Usprawnianie przebiegło bez powikłań. Wnioski: Fizjoterapia, w tym terapia manualna, u pacjenta z artropatią hemofilową po zabiegu alloplastyki kolana, jest postępowaniem skutecznym i bezpiecznym.

Abstract

Introduction: The knee joint is one of the most frequently affected by haemophilic arthropathy, and knee arthroplasty is the treatment used in case of advanced degenerative changes. The aim of this study was to present a comprehensive physiotherapeutic procedure, mainly manual therapy, after knee arthroplasty in a patient with haemophilic arthropathy in haemophilia A. Methods: A 49-year-old man with haemophilic arthropathy (haemophilia A), underwent left knee arthroplasty followed by a 6-week rehabilitation. Physiotherapy includes manual therapy exercises and physical therapy. The evaluation of rehabilitation progress was made using: WOMAC questionnaire, timed up and go test (TUG test), goniometric measurement of the range motion of knee joints, assessment of flexor muscles and extensors muscles of the knee in the Lovett scale, pain assessment on the VAS scale. Results: Increased muscular strength and improved range of motion of knee joints was achieved. The dynamic stability and function were improved (TUG test improved by 35%, and WOMAC scale by 32%). Pain was reduced from 9 to 3 on the VAS scale. An efficient gait was achieved. Therapy was conducted without any complications. Conclusions: Physiotherapy performed in haemophilic patient subjected to knee arthroplasty appears an effective and safe procedure.

© 2019 Polish Society of Hematology and Transfusion Medicine, Insitute of Hematology and Transfusion Medicine. Published by Sciendo. All rights reserved.

Słowa kluczowe:

hemofilia, alloplastyka stawu kolanowego, fizjoterapia, terapia manualna

Keywords:

haemophilia (hemophilia), knee aloplasty, physiotherapy, manual therapy.

Wstęp

Hemofilia jest wrodzoną skazą krwotoczną, chorobą genetyczną sprzężoną z chromosomem X. Chorują zwykle mężczyźni, natomiast kobiety są jej nosicielkami. Patogeneza hemofilii wiąże się ze zmniejszeniem aktywności czynników krzepnięcia w osoczu krwi: czynnika VIII w hemofilii typu A i czynnika IX w hemofilii typu B. Niedobór powyższych czynników upośledza proces zmiany fibrynogenu w fibrynę, co negatywnie wpływa na tworzenie skrzepu, a w efekcie prowadzi do nadmiernych krwawień [1].

W Polsce hemofilia występuje z częstością 1:12 300 mieszkańców, ze znaczącą przewagą postaci typu A (80-85%), nad B (20-15%) [2].

Stopień zaawansowania choroby jest określony przez aktywność czynnika krzepnięcia w osoczu krwi. Dla osób zdrowych aktywność ta zwykle występuje w przedziale: 0,5-1,5 IU/ml osocza (50-150% normy). Wyróżnia się 3 stopnie zaawansowania choroby, określane według aktywności czynnika krzepnięcia w osoczu krwi:

- ciężka hemofilia < 0,01 IU/ml (< 1% normy),
- umiarkowana hemofilia 0,01-0,05 IU/ml (1-5% normy),
- łagodna hemofilia > 0,05 ≤ 0,40 IU/ml (> 5 ≤ 40% normy) [1].

Charakterystycznymi objawami hemofilii są samoistne lub pourazowe wylewy krwi do stawów, które przyczyniają się do szybkiego postępu zmian zwyrodnieniowych, prowadząc do tzw. artropatii hemofilowej. Miejscami najczęściej zajętych przez artropatię hemofilową są stawy

Joanna Byra^{1,2*},
Jolanta Jaworek³¹Studia doktoranckie, Wydział Nauk o Zdrowiu,
Uniwersytet Jagielloński Collegium Medicum,
Kraków, Polska²Oddział Rehabilitacji, Krakowskie Centrum
Rehabilitacji i Ortopedii, Kraków, Polska³Zakład Fizjologii Medycznej,
Wydział Nauk o Zdrowiu,
Uniwersytet Jagielloński Collegium Medicum,
Kraków, Polska

* Corresponding author: Joanna Byra, Instytut Fizjoterapii, ul. Michałowskiego 12, 31-126 Kraków, Polska, tel. 12 634 33 97 w. 24, E-mail: joanna.byra@doctoral.uj.edu.pl

kolanowe, łokciowe i skokowo-goleniowe. W postaci ciężkiej hemofilii A niekiedy może dojść do niebezpiecznych wylewów śródczaszkowych oraz krwawień do narządów wewnętrznych [1].

Artropatia hemofilowa jest jedną z najczęstszych przyczyn niepełnosprawności pacjentów chorych na hemofilię. Postępująca degeneracja stawu ogranicza jego funkcje i jest przyczyną bólu. Zmiany te są predykatorem do zastosowania zabiegów całkowitej alloplastyki stawu kolanowego, który jest jednym z najczęściej dotkniętych artropatią hemofilową. Zabieg endoprotezoplastyki stawu kolanowego jest ostatecznym postępowaniem w przypadku zaawansowanych zmian zwyrodnieniowych tego stawu [3].

Nieodłącznym postępowaniem po zabiegu alloplastyki powinna być fizjoterapia, która pozwala na przywrócenie odpowiedniej ruchomości stawu i funkcjonowania pacjenta w życiu codziennym. Coraz częściej podkreślana jest jej wartość jako profilaktyki powikłań krwawień dostawowych, w przypadku osób chorych na hemofilię. Współczesne, multidyscyplinarne podejście do problemów pacjentów z hemofilią pozwala na kompleksową terapię i ich powrót do sprawności. Istnieje jednak potrzeba dalszych badań w zakresie metod rehabilitacji chorych na hemofilię [4].

Dlatego celem niniejszej pracy było przedstawienie sposobu rehabilitacji oraz jej skuteczności w przypadku pacjenta z hemofilią typu A oraz artropatią hemofilową, poddanego alloplastyce stawu kolanowego. W procesie usprawniania pacjenta ważne znaczenie miało zastosowanie technik terapii manualnej.

Materiał i metody

Studium przypadku klinicznego

Mężczyzna, lat 49, został przyjęty do oddziału rehabilitacji 2 tygodnie po zabiegu alloplastyki stawu kolanowego lewego, wykonanym w październiku 2018 r. Chory był w stanie ogólnym dobrym, z hemofilią typu A oraz artropatią hemofilową w wywiadzie. Unormowany poziom czynnika VIII w osoczu; nie było wymagane jego podawanie w trakcie hospitalizacji. Wcześniej pacjent poddany był przeszczepowi wątroby (styczeń 2014), w wyniku marskości wątroby jako następstwa przebycia zapalenia wątroby typu C (2015). U pacjenta wystąpiła cukrzyca potransplantacyjna, która leczona była farmakoterapią oraz dietą. U chorego wykonano także alloplastykę stawu kolanowego prawego w maju 2018 r. Pacjent ważył 56 kg przy wzroście 164 cm – budowa ciała asteniczna, prawidłowa. Jest on rencistą, pracującym dorywczo – lekka praca fizyczna.

Główną dolegliwością zgłaszaną w dniu przyjęcia był ból kolana lewego (9 VAS) oraz trudności w chodzeniu. Mężczyzna poruszał się za pomocą dwóch kul łokciowych. Chód był zaburzony, ze skróceniem fazy podporu na kończynie dolnej lewej oraz upośledzoną propulsją stopy. Ocena funkcjonalna pacjenta wykazała przykurcz zgięciowy stawu kolanowego lewego oraz znaczne ograniczenie jego ruchomości (S: 0-20-30), a także osłabienie siły mięśniowej (zginacze/prostawniki 3/5 w skali Lovetta). Blizna po operacji kolana lewego była w trakcie gojenia bez powikłań, usunięcie szwów nastąpiło w 3. dniu hospitalizacji. Badanie ortopedyczne stawu wykazało, że był on ocieplony, zaczerwieniony, bolesny palpacyjnie, ale bez cech wysięku i obrzęku. Badanie palpacyjne oporu końcowego zakresu ruchu stawu kolanowego lewego, wykazało jego ograniczenie

o cechach przykurczu (opór twardy, sprężynujący). Ruchomość stawu skokowego lewego wynosiła 5 stopni zgięcia grzbietowego oraz 8 stopni zgięcia podeszwowego, co uniemożliwiało pacjentowi prawidłową propulsję stopy. U pacjenta w następstwie przykurczu kolana, wystąpił wtórnie przykurcz zgięciowy stawu biodrowego lewego – 15 stopni.

Przy przyjęciu, zgodnie z zaleceniami lekarza konsultującego z Kliniki Hematologii Szpitala Uniwersyteckiego w Krakowie, pacjentowi nie podawano czynnika krzepnięcia VIII, ponieważ aktywność czynnika VIII utrzymywała się samoistnie na poziomie ok. 50% normy. Pacjent został poinformowany o planowanym procesie rehabilitacji oraz wyraził świadomą zgodę na udział w niniejszym badaniu.

Opis postępowania fizjoterapeutycznego

W trakcie hospitalizacji u pacjenta zastosowano kompleksową rehabilitację obejmującą kinezyterapię, terapię manualną oraz fizykoterapię. Pacjent poddany był usprawnianiu przez okres 6 tygodni. Zabiegi fizjoterapeutyczne wykonywane były 6 razy w tygodniu i trwały 2,5 godziny dziennie.

Szczegółowe postępowanie usprawniające obejmujące kinezyterapię oraz zabiegi fizykoterapeutyczne przedstawiono w tabeli I.

Tabela I. Plan postępowania fizjoterapeutycznego z wykorzystaniem kinezyterapii oraz fizykoterapii podczas 6-tygodniowego pobytu pacjenta na oddziale rehabilitacji
Table I. Physiotherapy programme during the 6-week rehabilitation for haemophilic patient

Rodzaj usprawniania	Obszar ciała	Wykonanie
Ćwiczenia izometryczne	Kończyny dolne	10 powtórzeń bez przyrządów oraz z wykorzystaniem taśm TheraBand i piłek gimnastycznych
Ćwiczenia bierne z ustabilizowaniem kończyny w szynie do ciągłego ruchu biernego (CPM)	Staw kolanowy lewy	2 × dziennie po 15 min, w 2. tyg. terapii, 3 × dziennie po 20 min
Reedukacja chodu		Chód w poręczach, elementy niestabilnego podłoża podczas chodu w poręczach, usprawnianiu chodu po schodach.
Ćwiczenia propriocepcji	Kończyny dolne, mięśnie głębokie	Dyski sensomotoryczne, piłki gimnastyczne
Ćwiczenia wzmacniające z oporem	Kończyny dolne	10 powtórzeń, przy użyciu taśm TheraBand, piłek gimnastycznych i ciężarek 0,5 kg
Trening wytrzymałościowy	Kończyny dolne	Ćwiczenia na cykloergometrze rowerowym bez obciążenia – 15 min
Krioterapia miejscowa	Oba stawy kolanowe	Z użyciem oparów azotu, 3-minutowy zabieg, przed i po ćwiczeniach
Kąpiel wirowa	Kończyny dolne	10 zabiegów po 15 min

Kluczowym elementem usprawniania była terapia manualna. Pierwsze działania skupione były na mobilizacji blizny pooperacyjnej z wykorzystaniem technik przełamania, rozciągania i rolowania.

W celu wyrównania dysbalansu mięśniowego zastosowano techniki powięziowe, masaż tkanek miękkich oraz terapię punktów spustowych na obszarze mięśnia czworogłowego uda, pasma biodrowo-piszczelowego, mięśni zginaczy stawu kolanowego, mięśnia trójgłowego łydki. Warto zaznaczyć, że powyższe techniki tkankowe wykonywano z umiarkowaną kompresją (maksymalny nacisk 1 kg). Wykorzystano także techniki mobilizacji rzepki, której ruch na początku terapii był znacznie ograniczony. W celu zmniejszenia przykurczu zgięciowego kolana i biodra lewego zastosowano pozycje rozciągające, grawitacyjne. Dla przykurczu zgięciowego stawu kolanowego wprowadzono redresje wykonywane na pasie i z pomocą fizjoterapeuty, połączone z ćwiczeniami izometrycznymi dla mięśnia czworogłowego uda.

Priorytetem działań fizjoterapeutycznych było zniwelowanie przykurczów zgięciowych, równocześnie prowadzono interwencje dla zwiększenia zakresu ruchu kolana poprzez wykorzystanie metod neurofizjologicznych; hamowania zwrotnego oraz poizometrycznej relaksacji mięśni. U pacjenta zastosowano także bierne mobilizacje stawu kolanowego w zakresie zgięcia i wyprostowania. Terapia manualna obejmowała także mobilizacje stawu skokowego oraz łydki i ścięgna Achillesa, którego ograniczona ruchomość utrudniała fizjologiczny chód.

Ze względu na występujący ból stosowano u pacjenta farmakoterapię przeciwbólową. Dolegliwości bólowe nasilały się w nocy, ustępowały po podaniu leków, umożliwiając pacjentowi aktywne uczestnictwo w rehabilitacji. W 3. tygodniu terapii silny ból kolana lewego, znacznie ograniczył udział pacjenta w rehabilitacji przez okres 2 dni – wówczas stosowano głównie zabiegi przeciwbólowe – krioterapię oraz ćwiczenia w pozycjach izolowanych bez obciążeń. Po konsultacjach z ortopedą oraz hematologiem nie stwierdzono cech krwawienia do stawu. Po powyższym okresie pacjent powrócił do aktywnej rehabilitacji i kontynuował ją przez kolejne dni bez powikłań.

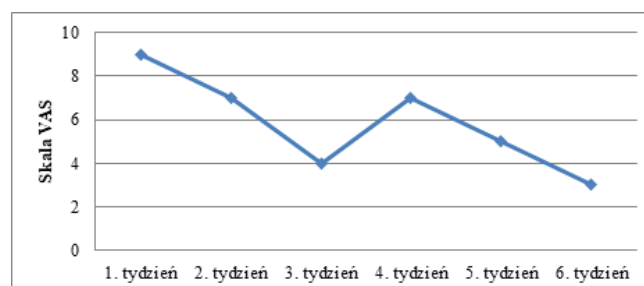
Poziom czynnika VIII podczas 6-tygodniowej hospitalizacji utrzymywał się w granicach 50% normy i zgodnie z zaleceniami lekarza konsultującego z Kliniki Hematologii Szpitala Uniwersyteckiego, nie podawano pacjentowi koncentratu czynnika VIII. Nie obserwowano powikłań krwotocznych pomimo stosowania heparyny drobnocząsteczkowej, a następnie aspiryny. Pacjent w stanie ogólnym dobrym został wypisany z oddziału rehabilitacji z zaleceniami kontynuowania usprawniania.

Do oceny efektów terapii wykorzystano: pomiary goniometryczne zakresu ruchu stawów kolanowych, ocenę siły mięśniowej zginaczy

i prostowników stawów kolanowych w skali Lovetta, ocenę dolegliwości bólowych w skali VAS, kwestionariusz WOMAC oraz test Timed Up and Go.

Wyniki

W wyniku leczenia rehabilitacyjnego z wykorzystaniem ww. ćwiczeń i zabiegów uzyskano poprawę zakresu ruchu operowanego kolana lewego oraz wzrost siły mięśniowej (Tab. II). Podjęte działania nie przyczyniły się do wzrostu zakresu ruchu stawu skokowego i poprawy propulsji stopy. Natomiast udało się zmniejszyć przykurcz zgięciowy stawu biodrowego lewego z 15 stopni. do 5 stopni. Subiektywna ocena dolegliwości bólowych kolana lewego (pacjent nie zgłaszał bólu kolana prawego) w skali VAS, wykazała znaczną poprawę w stosunku do stanu sprzed rehabilitacji (Ryc. 1)



Ryc. 1. Subiektywna ocena dolegliwości bólowych stawu kolanowego lewego w skali VAS w przebiegu rehabilitacji
Fig. 1. Subjective assessment of pain in the left knee in the VAS scale during rehabilitation

Postępy rehabilitacji monitorowano przy użyciu skali WOMAC (The Western Ontario and McMaster Universities Osteoarthritis Index), której celem jest subiektywna ocena stopnia ograniczenia stanu funkcjonalnego pacjenta przez chorobę (Tab. III). Badania dokonano w pierwszych dniach oraz po 6 tygodniach terapii. Przed terapią u pacjenta występował silny ból kolana lewego (średnio 3 pkt w skali WOMAC), szczególnie w nocy i w trakcie wysiłku. Uczucie sztywności stawu kolanowego było najbardziej nasilone w godzinach porannych, co najprawdopodobniej wiązało się ze statyczną pozycją podczas snu i zmniejszało się w trakcie dnia. Początkowo pacjent zgłaszał znaczne ograniczenie sprawności (średnio 3 pkt w skali WOMAC) podczas chodu po schodach, wstawania z krzesła,

Tabela II. Wyniki badania zakresów ruchu stawów kolanowych za pomocą goniometru oraz ocena siły mięśniowej zginaczy i prostowników stawów kolanowych według skali Lovetta, przed, w trakcie i po fizjoterapii
Table II. Results of knee range of motion using a goniometer and assessment of muscle strength of flexors and extensors of knee according to the Lovett scale, before, during and after physiotherapy

Staw kolanowy	Rodzaj badania	Przed	Po 3 tyg.	Po 6 tyg.
Lewy	Zakres ruchu zgięcia	30	55	70
	Zakres ruchu wyprostowania	-20	-12	-6
	Siła mięśniowa zginaczy	3	4	4
	Siła mięśniowa prostowników	3	4	5
Prawy	Zakres ruchu zgięcia	45	55	76
	Zakres ruchu wyprostowania	NORMA		
	Siła mięśniowa zginaczy	3	4	5
	Siła mięśniowa prostowników	4	4	5

Tabela III. Wyniki oceny ograniczenia sprawności funkcjonalnej według skali WOMAC oraz oceny mobilności TUG test, przed i po rehabilitacji**Table III. The evaluation of rehabilitation progress according to the WOMAC scale and the assessment of mobility by Timed Up Go test**

Rodzaj testu	Pomiar	Przed	Po 6 tyg.	Poprawa [%]
Skala WOMAC	Ból [maks. 20 pkt]	17	8	52,9
	Szttywność [maks. 8 pkt]	5	3	40,0
	Funkcja fizyczna [maks. 68 pkt]	44	24	45,5
	WYNIK [maks. 96 pkt = 100%]	68,8	36,5	32,3
TUG Test	WYNIK [s]	12,4	8	35,5

długotrwałego pozostawania w pozycji stojącej oraz wsiadania i wysiadania z samochodu. Silny ból ograniczał także wykonywanie prac domowych, które wymagały zwiększonego wysiłku fizycznego. W wyniku rehabilitacji dolegliwości bólowe w powyższych aktywnościach pacjent ocenił jako łagodne (średnio 1 pkt w skali WOMAC). Natomiast sztywność zmniejszyła się z ciężkiej na umiarkowaną rano oraz w ciągu dnia (średnio 2 pkt w skali WOMAC). Warto zauważyć, że zarówno przed, jak i po terapii, mimo poprawy funkcjonalnej i zmniejszenia dolegliwości bólowych, pacjent nie wykazał aktywności, która nie byłaby nawet minimalnie ograniczona (brak oceny 0 – „żaden” według skali WOMAC). Zatem należy stwierdzić, że plasuje się on w kategorii osób umiarkowanie sprawnych, pomimo znacznej poprawy, która nastąpiła w stosunku do stanu sprzed rehabilitacji.

Do oceny równowagi dynamicznej oraz mobilności pacjenta użyto testu Time Up and Go (TUG test). Badania dokonano przed i po terapii, uśredniając wynik dwukrotnego pomiaru czasu, od momentu wstania z krzesła, przejścia 3 metrów, powrotu i ponownego siadania na krzesło. Pierwszy test pacjent wykonywał przy użyciu kul łokciowych i przy występowaniu dolegliwości bólowych podczas wstawania z krzesła. Uzyskał wynik (12,4 s) sugerujący łagodne zaburzenia normy, które dla zdrowego wynoszą poniżej 10 s. Po terapii pacjent wykonał test bez pomocy ortopedycznych oraz dolegliwości bólowych, a uzyskany wynik – 8 s (Tab. III), pozwolił na ocenę jego mobilności jako prawidłowej.

Dyskusja

Liczne badania dowodzą, że alloplastyka stawu kolanowego wykonana u pacjentów z hemofilią przyczynia się do znacznej poprawy stanu funkcjonalnego oraz jakości ich życia [4-8]. Aktualne wytyczne Polskiego Towarzystwa Hematologii i Transfuzjologii podkreślają rolę fizjoterapii w profilaktyce pierwotnej i wtórnej artropatii hemofilowej. Kompleksowa fizjoterapia prowadzona we współpracy fizjoterapeuty z hematologiem oraz ortopedą, często przynosi wymierne korzyści. Badania ostatnich lat określiły postępowanie fizjoterapeutyczne u pacjentów po alloplastyce stawu kolanowego z hemofilią jako skuteczne i nieprovokujące wylewów dostawowych [3]. Niezbędne jest opracowanie wytycznych postępowania fizjoterapeutycznego u chorych na hemofilię po operacjach ortopedycznych [9].

Najnowsze doniesienia podkreślają konieczność wdrażania wczesnej fizjoterapii połączonej z prewencją krwawień [9-12]. Ważnym elementem przygotowującym pacjenta do zabiegu jest

fizjoterapia przedoperacyjna, która pozwala na poznanie stanu funkcjonalnego pacjenta przed zabiegiem, jego edukację co do dalszych działań oraz naukę ćwiczeń, które będą wykonywane po operacji. Jej celem jest przede wszystkim lepsza współpraca oraz zmniejszenie lęku przed zabiegiem [11-13]. Zaleca się intensywną fizjoterapię pooperacyjną, zwykle trwającą minimum 6 tygodni [13]. Jednakże kluczowym zagadnieniem staje się wypracowanie granicy pomiędzy intensywnością działań a bezpieczeństwem pacjenta, aby uniknąć błędnego koła i zminimalizować ryzyko krwawień do stawu, co znacznie ogranicza funkcjonowanie chorego oraz spowalnia proces rehabilitacji [12].

W licznych programach rehabilitacji pooperacyjnej stosowanej po alloplastyce stawu kolanowego nadal uwzględniane jest wykonywanie ćwiczeń biernych przy użyciu szyny CPM, szczególnie w pierwszych dniach po operacji. Pomimo braku jednoznacznych wyników badań wskazujących na efektywność tej terapii, istotne wydaje się podkreślenie w przypadku jej stosowania aspektu psychologicznego oraz motywującego do ruchu [3, 9, 11, 13, 14].

Autorzy podkreślają konieczność wzmocnienia mięśni działających na staw kolanowy, szczególnie prostownika – mięśnia czworogłowego uda, którego siła koreluje z funkcją stawu kolanowego. Początkowo dla osiągnięcia tego celu zalecane są ćwiczenia izometryczne. Następnie należy przejść do ćwiczeń czynnych oraz czynnych z oporem. W przypadku przykurczów zgięciowych postępowanie fizjoterapeutyczne po alloplastyce stawu kolanowego powinno skupić się nie na osiągnięciu pełnego zgięcia stawu kolanowego, a na zapewnieniu jego funkcjonalności podczas chodu [11].

Jako najczęstsze wskazanie do zabiegu alloplastyki stawu kolanowego, a także – paradoksalnie – jego powikłanie wymieniany jest przykurcz zgięciowy kolana [13, 15, 16]. Massin i wsp. [15] podkreślają, że zabieg operacyjny jest zalecanym postępowaniem w przypadku przykurczów w stawie kolanowym i warunkuje powrót mobilności, a współwystępująca hemofilia jest czynnikiem ryzyka jego niepowodzenia i późniejszych komplikacji. Lobet i wsp. [11] podkreślają, że przykurcz występujący przed operacją zmniejsza szansę pacjenta na uzyskanie satysfakcjonującego zakresu ruchu zgięcia po operacji. Natomiast badania Kamatha i wsp. [16] wykazują, że najlepsze rezultaty uzyskano u pacjentów z największym stopniem przykurczu zgięciowego kolana oraz podkreślają rolę ćwiczeń rozluźniających i rozciągających mięsień czworogłowy uda w celu zwiększenia zakresu zgięcia stawu kolanowego. Ważnym zagadnieniem jest kontrolowane rozciągnięcie mięśnia biodrowo-łędźwiowego, ponieważ częstą kompensacją przykurczu w stawie

kolanowym jest wtórny przykurcz zgięciowy stawu biodrowego. W odzyskiwaniu zakresu zgięcia stawu kolanowego istotna jest mobilizacja rzepki oraz blizny pooperacyjnej [13].

Powyższe doniesienia są zgodne z obserwacją własną, u opisywanego pacjenta zakres ruchu zgięcia stawu kolanowego po rehabilitacji uległ poprawie w porównaniu ze stanem sprzed zabiegu. W opisanym przypadku przykurcz był głównym problemem ograniczającym funkcję chodu i wykonywanie czynności dnia codziennego. Odzyskanie pełnego zakresu ruchu w stawie kolanowym w przypadku hemofilii jest procesem długotrwałym. Natomiast zastosowanie u pacjenta terapii manualnej, ukierunkowanej na to działanie, pozwoliło znacząco zwiększyć zakres ruchu i zniwelować przykurcze.

Liczne publikacje zwracają uwagę także na konieczność wdrożenia zabiegów fizjoterapeutycznych jako pomocniczych w leczeniu bólu u pacjentów z hemofilią [1, 3-8]. Autorzy podkreślają, że hydroterapia ma pozytywny wpływ na relaksację mięśni poprzez działanie termiczne oraz stymulację propriocepcji, uzyskaną dzięki działaniu mechanicznemu wody. Stosowanie kąpeli wirowej kończyn dolnych zaleca się po całkowitym zagojeniu się blizny [17]. Natomiast krioterapia jest skutecznym zabiegiem w przypadku bólu, obrzęku i występowania krwiaków. Jest ona odpowiednia jako przygotowanie do rehabilitacji oraz pozwala na szybszą regenerację pacjenta po ćwiczeniach, dzięki działaniu przeciwbólowemu [13]. Zastosowanie u chorego wymienionych zabiegów fizjoterapeutycznych, zarówno przed, jak i po terapii, pozwoliło na zmniejszenie dolegliwości bólowych. W opisywanym przypadku nie udało się uzyskać satysfakcjonującej poprawy zakresu ruchu w stawie skokowym oraz propulsji stopy, co jednak jest zgodne z doniesieniami innych autorów. Gleb i wsp. [18], przedstawiając postępowanie rehabilitacyjne u pacjenta po endoprotezoplastyce stawu skokowego, ocenili poprawę zakresu ruchu stawu skokowego jako nieznaczną i trudną do uzyskania, szczególnie, gdy powyższe ograniczenia były długotrwałe i występowały także przed operacją.

Viliani i wsp. [3] podkreślają, że fizjoterapia po alloplastyce stawu kolanowego jest skuteczna w zakresie zmniejszenia przykurczu zgięciowego, redukcji bólu, zwiększenia zakresu ruchu kolana oraz poprawy jakości życia i samodzielności. Zawilski i wsp. [19] wykazali, że postępowanie fizjoterapeutyczne, obejmujące terapię manualną, mobilizację oraz techniki energizacji mięśniowej, nie prowokowało krwawień dostawowych. Donoso-Úbeda i wsp. [20] udowodnili bezpieczeństwo stosowania technik powięziowych na tkankach miękkich, które pozwoliły na zmniejszenie dolegliwości bólowych oraz poprawę funkcjonalną u pacjentów z artropatią hemofilową. Efektywność terapii manualnej, w przypadku artropatii hemofilowej stawu skokowego, potwierdzają w swoich badaniach Cuesta-Barriuso i wsp. [21]. W porównaniu z ćwiczeniami i edukacją pacjenta, terapia manualna pozwoliła na uzyskanie trwalszej poprawy w zakresie ruchu oraz redukcji bólu, bez wystąpienia powikłań [21, 22].

Powyższe spostrzeżenia są zgodne z własnymi doświadczeniami, co potwierdza słuszność i bezpieczeństwo stosowania terapii manualnej u pacjentów z hemofilią. Terapia manualna to podejście usprawniające wykorzystujące techniki manualne oraz ćwiczenia terapeutyczne dla ograniczonych funkcji układu ruchu. Coraz liczniejsze są dowody naukowe na jej skuteczność w przypadku dysfunkcji mięśniowo-szkieletowych, także u pacjentów wysokiego ryzyka, jakimi są pacjenci z hemofilią. Można się spodziewać, że terapia manualna pozwoli na ograniczenie farmakoterapii oraz na poprawę jakości życia tych chorych.

Podsumowanie i wnioski

1. U pacjenta z artropatią hemofilową poddanego alloplastyce stawu kolanowego postępowanie fizjoterapeutyczne z zastosowaniem terapii manualnej pozwoliło na zwiększenie zakresu ruchu i siły mięśniowej oraz redukcję bólu operowanego kolana.
2. W wyniku działań rehabilitacyjnych uzyskano u tego pacjenta wydolny chód bez pomocy ortopedycznych, aczkolwiek bez poprawy w zakresie propulsji stopy.
3. Zaobserwowano poprawę sprawności funkcjonalnej w wykonywaniu czynności dnia codziennego.

Fizjoterapia, w tym terapia manualna, jest postępowaniem efektywnym i bezpiecznym u pacjenta z artropatią hemofilową w przebiegu hemofilii A. Istotnym aspektem wpływającym na bezpieczeństwo postępowania fizjoterapeutycznego była kontrola i ustabilizowanie poziomu czynnika VIII w osoczu krwi u tego pacjenta.

Wkład autorów / Authors' contributions

JB – koncepcja pracy, zebranie i interpretacja danych, przygotowanie literatury, przygotowanie manuskryptu

JJ – interpretacja danych, przygotowanie manuskryptu

Konflikt interesu / conflict of interest

Nie występuje

Finansowanie / Financial support

Nie dotyczy

Etyka / Ethics

Treści przedstawione w artykule są zgodne z zasadami Deklaracji Helsińskiej, dyrektywami EU oraz ujednoliconymi wymaganiami dla czasopism biomedycznych.

Piśmiennictwo

References

- [1] Windyga J, Chojnowski K, Klukowska A, et al. Część I: Wytczne postępowania w hemofilii A i B niepowikłanej inhibitorem czynnika VIII i IX (wydanie zaktualizowane). *Acta Haematol Pol* 2016;47:86–114.
- [2] Windyga J, Łopaciuk S, Stefańska E, et al. Hemofilia i pokrewne skazy krwotoczne w Polsce. *Pol Arch Med Wewn* 2004;112:1197–202.
- [3] Viliani T, Zambelan G, Pandolfi C, et al. In-patient rehabilitation in haemophilic subjects with total knee arthroplasty. *Haemophilia* 2011;17:999–1004.
- [4] Stephensen D, Bladen M, McLaughlin P. Recent advances in musculoskeletal physiotherapy for haemophilia. *Ther Adv Hematol* 2018;9:227–37.
- [5] Jaworski JM, Zawojski A, Zdziarska J, Krzysztof Czernicki, Magdalena Wilk-Frańczuk. Alopasty of an ankylosed knee in a patient with severe haemophilia A. *Acta Haematol Pol* 2017;48:212–6.
- [6] Mortazavi SMJ, Haghpahan B, Ebrahiminasab MM, Baghdadi T, Toogeh G. Functional outcome of total knee arthroplasty in patients with haemophilia. *Haemophilia* 2016;22:919–24.
- [7] Rahmé M, Ehlinger M, Faradj A, et al. Total knee arthroplasty in severe haemophilic patients under continuous infusion of clotting factors. *Knee Surg Sports Traumatol Arthrosc* 2012;20:1781–6.
- [8] Szmyd J, Jaworski JM, Kamiński P. Outcomes of total knee arthroplasty in patients with bleeding disorders. *Ortop Traumatol Rehabil* 2017;19:361–71.
- [9] De Kleijn P, Fischer K, Vogely HC, Hendriks C, Lindeman E. In-hospital rehabilitation after multiple joint procedures of the lower extremities in haemophilia patients: clinical guidelines for physical therapists. *Haemophilia* 2011;17:971–8.
- [10] Hermans C, De Moerloose P, Fischer K, et al. Management of acute haemarthrosis in haemophilia A without inhibitors: literature review, European survey and recommendations. *Haemophilia* 2011;17:383–92.
- [11] Lobet S, Pendeville E, Dalzell R, et al. The role of physiotherapy after total knee arthroplasty in patients with haemophilia. *Haemophilia* 2008;14:989–98.
- [12] Forsyth A, Zourikian N. How we treat: considerations for physiotherapy in the patient with haemophilia and inhibitors undergoing elective orthopaedic surgery. *Haemophilia* 2012;18:550–3.
- [13] Solimeno L, Luck J, Fondanesche C, et al. Knee arthropathy: when things go wrong. *Haemophilia* 2012;18(Suppl 4):105–11.
- [14] Harvey LA, Brosseau L, Herbert RD. Continuous passive motion following total knee arthroplasty in people with arthritis. *Cochrane Database Syst Rev* 2014;6:CD004260.
- [15] Massin P, Petit A, Odri G, et al. Total knee arthroplasty in patients with greater than 20 degrees flexion contracture. *Orthop Traumatol Surg Res* 2009;95:7–12.
- [16] Kamath AF, Horneff JG, Forsyth A, Nikci V, Nelson CL. Total knee arthroplasty in hemophiliacs: gains in range of motion realized beyond twelve months postoperatively. *Clin Orthop Surg* 2012;4:121–8.
- [17] Vallejo L, Pardo A, Gomis M, Gallach JE, Pérez S, Querol F. Influence of aquatic training on the motor performance of patients with haemophilic arthropathy. *Haemophilia* 2010;16:155–61.
- [18] Gleb K, Zawojski A, Zdziarska J, Szwarczyk W. Fizjoterapia po zabiegu endoprotezoplastyki stawu skokowego u pacjenta chorego na hemofilię – opis przypadku. *Acta Haematol Pol* 2015;46:318–25.
- [19] Zawilski J, Dudek A, Lisiński P. Wyniki stosowania nowych metod rehabilitacji u pacjentów z artropatią hemofilową. *Acta Haematol Pol* 2017;48:28–34.
- [20] Donoso-Úbeda E, Meroño-Gallut J, López-Pina JA, Cuesta-Barriuso R. Safety and effectiveness of fascial therapy in adult patients with haemophilic arthropathy. A pilot study. *Physiother Theory Pract* 2018;34:757–64.
- [21] Cuesta-Barriuso R, Gómez-Conesa A, López-Pina JA. Effectiveness of two modalities of physiotherapy in the treatment of haemophilic arthropathy of the ankle: a randomized pilot study. *Haemophilia* 2014;20:71–8.
- [22] Cuesta-Barriuso R, Gómez-Conesa A, López-Pina JA. Manual therapy in the treatment of ankle haemophilic arthropathy. A randomized pilot study. *Physiother Theory Pract* 2014;30:534–9.