

Rehabilitacja protetyczna pacjenta z zespołem Kelly'ego – opis przypadku

Prosthetic rehabilitation of a patient with Kelly's Syndrome – a case report

Katedra Protetyki Stomatologicznej, Instytut Stomatologii, Uniwersytet Jagielloński, Collegium Medicum UJ, Kraków

Streszczenie

Zespół kombinowany Kelly'ego występuje u pacjentów z brakami C2 wg Eichnera, użytkujących protezy akrylowe: całkowite w szczęce oraz protezy częściowe uzupełniające braki skrzydłowe w żuchwie lub wyłącznie protezę górną. Do charakterystycznych objawów klinicznych tego zespołu należą: utrata kości wyrostka zębodołowego w przednim odcinku szczęki, rozrost guzów wyrostka zębodołowego szczęki, rozrost brodawkowaty błony śluzowej w centralnej części podniebienia twardego, zanik kości części zębodołowej żuchwy, ekstruzja zębów dolnych. Wszystkie te czynniki utrudniają skuteczne leczenie protetyczne. Lekarze dentyści starają się przezwyciężyć trudności związane z tym syndromem poprzez właściwe zaplanowanie postępowania, które w wielu przypadkach wymaga współpracy ze specjalistą z zakresu chirurgii stomatologicznej. W ramach leczenia przedprotetycznego konieczne jest przeprowadzenie zabiegów: korekty rozrostu guza/ów wyrostka zębodołowego szczęki, przerośniętych, nadmiernie ruchomych tkanek miękkich, wszczepienia implantów przy uzupełnieniach typu *overdenture* itp. Pomimo przewagi leczenia implantoprotetycznego nad pozostałymi metodami, duża liczba pacjentów wymaga – z powodów finansowych i medycznych – zastosowania konwencjonalnych protez ruchomych. W artykule przedstawiono przypadek rehabilitacji pacjentki z zespołem Kelly'ego i omówiono możliwości rozwiązania potencjalnych problemów.

Słowa kluczowe: zespół kombinowany, rozrost włóknisty guza wyrostka zębodołowego szczęki, rozrost brodawkowaty podniebienia, proteza akrylowa częściowa dolna, proteza nakładowa.

Abstract

Kelly's combination syndrome occurs in patients belonging to the Eichner group C2 having acrylic dentures: complete in the jaw as well as mandibular bilateral distal-extension partial dentures, or those who have only a complete upper denture. The characteristic clinical symptoms of this syndrome include the following: the loss of alveolar bone in the anterior part of the maxilla, the growth of maxillary tubers, the overgrowth of papillary mucous membrane in the central part of the hard palate, alveolar bone loss of the mandible, and the extrusion of lower teeth. All these factors make the proper prosthetic treatment difficult. Dentists try to overcome the difficulties associated with this syndrome through proper planning procedure, which in many cases requires cooperation with a specialist in dental surgery in any pre-prosthetic treatment: correcting maxillary tuber/s, cutting excessively moving overgrown soft tissue, and implant restorations with an "overdenture" and so on. Despite the undoubted advantages of implantation procedures, a large number of patients require – for financial and medical reasons – treatment with conventional dentures. This article presents the case of a patient with Kelly's syndrome and discusses various concepts regarding solving the problems associated with it.

Keywords: combination syndrome, fibrous overgrowth of maxillary tuber, papillary overgrowth of palate, acrylic partial denture, overdenture.

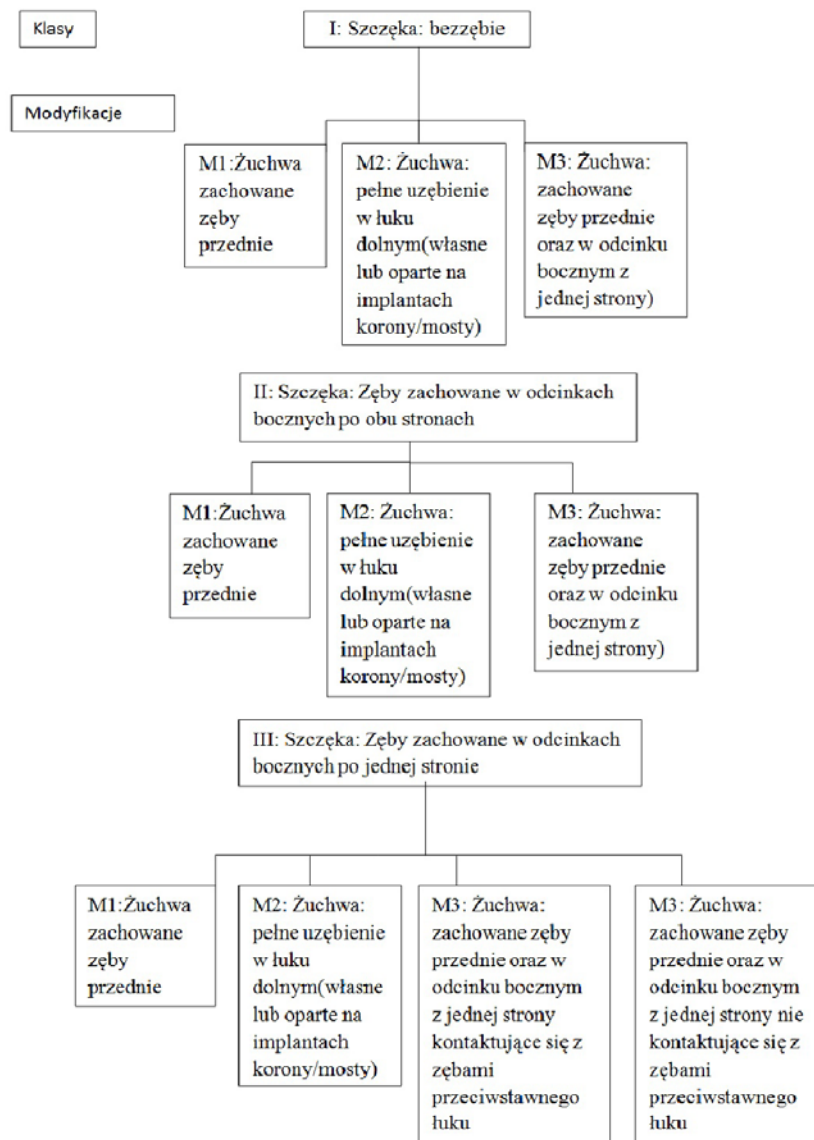
Wstęp

Określenie „zespół kombinowany” jako pierwszy wprowadził Kelly, który w 1972 r. w czasopiśmie „Journal of Prosthetic Dentistry” przedstawił badania dotyczące wpływu protez częściowych odtwarzających braki skrzydłowe w żuchwie na stan podłoża protetycznego pacjentów użytkujących protezy całkowite [1]. Obecność zębów przednich w żuchwie wpływa na destabilizację całkowitej protezy górnej, a zwiększony nacisk na przedni odcinek szczęki prowadzi do znacznego zaniku kości tej okolicy [2]. Wnioski te zostały sformułowane dzięki obserwacjom 20 pacjentów użytku-

jących protezy całkowite górne i częściowe dolne (odtworzące zęby boczne). Autor ocenił zdjęcia cefalometryczne, które były wykonywane przed leczeniem i po 3 latach użytkowania uzupełnień protetycznych. U 6 pacjentów stwierdził on zanik przedniej części wyrostka zębodołowego szczęki ($1,35 \pm 0,83$ mm), a u 5 zwiększoną wysokość guza wyrostka zębodołowego ($1,38 \pm 0,36$ mm). Wg Kelly'ego w przypadku gdy nie zostaną usunięte zęby przednie, może pojawić się pełnoobjawowy zespół kombinowany (w anglosaskim nazewnictwie, zgodnie ze słownikiem „The glossary of prosthodontic terms” spotkać można również określenie „ante-

rior hyperfunction syndrome (AHS)” [3]. Zespół ten charakteryzuje się następującymi cechami: utratą kości przedniej części wyrostka zębodołowego szczęki, przerostem guzów wyrostka zębodołowego szczęki, rozrostem brodawkowatym błony śluzowej podniebienia twardego, zanikiem kości wyrostka pod płytą częściowej protezy osiadającej, ekstruzją zębów w żuchwie. Sam Kelly nie wykonywał ekstrakcji uzębienia, proponując leczenie kanałowe resztkowego uzębienia w żuchwie i zastosowanie protezy *overdenture*. Kilka lat później Saunder [4] próbował poszerzyć zakres objawów dotyczących tego zespołu o takie cechy jak: obniżenie wysokości zwarcia, nieprawidłowa płaszczyzna zwarcia, zła adaptacja do protez, występowanie ziarniniaka szczelinowatego oraz zmiany w przyzębiu pozostałych zębów. Zespół ten budzi wiele kontrowersji wśród badaczy: Shen and Gongloff [5] stwierdzili jego występowanie u 24% osób

z brakami C2 wg Eichnera i zachowanymi zębami przednimi dolnymi, w 2003 r. badania Palmqvist i wsp. [6] sugerowały, że nie może być on uznany jako oddzielny „syndrom”, gdyż nie znaleziono dowodów na to, że obecność zębów przednich w żuchwie sprzyja resorpcji przedniego odcinka szczęki. Z kolei wnioski z badania Krawczykowskiej i wsp. [7] opublikowane w 2006 r. przedstawiały się następująco: pięciosymptomatyczny „Combination Syndrome” występuje rzadko (ok. 7%, tj. 6/80 pacjentów), znacznie częściej u kobiet niż u mężczyzn, nie stwierdzono wpływu czasu użytkowania górnej protezy całkowitej ani obecności częściowych protez dolnych na częstsze występowanie tego syndromu. Wg Koczorowskiego [8] trzy lub cztery współistniejące i powiązane ze sobą objawy w zakresie podłoża protetycznego w brakach C2 wg Eichnera kwalifikują do uznania przypadku klinicznego jako zespół Kelly’ego. Tolstunov [9] na



Rycina 1. Klasyfikacja zespołu Kelly’ego wg Tolstunova
 Figure 1. Tolstunov’s classification of Kelly’s Syndrome

podstawie doświadczeń własnych oraz przeglądu piśmiennictwa podjął się próby sklasyfikowania zespołu w zależności od występujących braków zębowych (**Rycina 1**).

Przed rozpoczęciem leczenia protetycznego u pacjentów z brakami C2 wg Eichnera i zachowanymi zębami przednimi, u których występuje lub może wystąpić w przyszłości zespół kombinowany, należy podjąć odpowiednie działania profilaktyczne i lecznicze w zakresie podłoża protetycznego, ukierunkowane na poszczególne jego objawy.

Utrata kości wyrostka zębodołowego w przednim odcinku szczęk i ekstruzja zębów przednich w żuchwie

Do zaniku w zakresie części przedniej wyrostka zębodołowego szczęki dochodzi w wyniku kontaktu protezy całkowitej górnej z zębami przednimi żuchwy, gdyż pozostałe uzębienie resztkowe zapewnia lepszy komfort, szczególnie podczas żucia. Prowadzi to do odrywania protezy od podłoża w tylnych odcinkach wyrostka zębodołowego, a drażnienie przedniej części wyrostka, także w wyniku osiadania protezy, może prowadzić do znacznych rozrostów błony śluzowej [10]. Korekcyjne leczenie chirurgiczne może powodować spływanie przedsionka jamy ustnej, dlatego w mniej zaawansowanych postaciach rozrostów, jakimi są np. fałdy włókniste, należy rozważyć wykonanie wycisku wybiórczo-odciążającego wg Kozłowskiego [11]. Innym rozwiązaniem terapeutycznym są zabiegi augmentacji kości. Działania profilaktyczne powinny być również skierowane na korektę kształtu zębów przednich w żuchwie, które ze względu na zmniejszoną ilość bodźców i brak odpowiedniej stymulacji ożębnej w trakcie kontaktu z protezą górną często ulegają ekstruzji. Stosowane są w tych przypadkach takie zabiegi jak: szlifowanie korekcyjne, wykonanie koron o obniżonej wysokości zwarciowej bądź leczenie endodontyczne i wykonanie kopuł materiałowych. Przy ustawieniu zębów w protezie górnej należy pamiętać o odpowiednim nagryzie poziomym i pionowym (pole okluzyjne). Aby uniknąć wyważania protezy w kierunku pionowym i poziomym, należy unikać odpowiednio głębokiego zachodzenia zębów górnych w protezie całkowitej górnej na zęby własne (*overbite*) oraz zwiększyć nagryz poziomy (*overjet*) [12].

Rozrost włóknisty guza wyrostka zębodołowego szczęki

Unoszenie protezy całkowitej górnej w odcinkach tylnych prowadzi do powstania zmiennej siły ssącej, co prowadzi do rozrostu włóknistego guza wyrostka zębodołowego szczęki, który swoim zasięgiem może przekraczać linię Campera (co może unie-

możliwiać prawidłowe ustawienie zębów bocznych w protezach) oraz ogranicza przestrzeń dla języka. Leczenie chirurgiczne polega na oszczędnym usunięciu tkanki włóknistej (ze względu na obszar podłoża protetycznego, który sprzyja retencji protezy). Soczewkowate cięcie stosowane podczas tego zabiegu przebiega w kierunku podłoża kostnego i podstawą zwrócone jest do błony śluzowej [13].

Rozrost brodawkowaty w centralnym odcinku podniebienia twardego

Objaw ten jest najrzadziej spotykanym ze wszystkich cech zespołu Kelly'ego. Czynnikiem sprzyjającym jego powstaniu są mechaniczne urazy, brak odpowiedniej higieny, całodobowe użytkowanie protez, szorstka dośluzówkowa powierzchnia protezy, nieprawidłowo wykonane rozległe odciążenia okolicy szwu podniebiennego o kształcie i głębokości tzw. komór ssących. Rozrost ten może przybierać postać płaskiego, modelowanego przez płytę protezy guza na wąskiej szypule, najczęściej niebolesnego, nie dającego dolegliwości bólowych, mogącego ulec nadkażeniu grzybiczemu szczepami *Candida albicans* [14, 15].

W mniej zaawansowanych postaciach można zastosować odciążenie okolicy przerostu, nakładając na powierzchnię modelu roboczego cienką folię cynową przed procesem zamiany wosku na akryl. Zmiany obejmujące większe obszary podniebienia muszą być leczone chirurgicznie przy pomocy skalpela, noża elektrycznego lub lasera chirurgicznego [16]. W przypadku infekcji grzybiczej konieczne jest dodatkowo leczenie farmakologiczne [14, 15].

Zanik kości części zębodołowej żuchwy

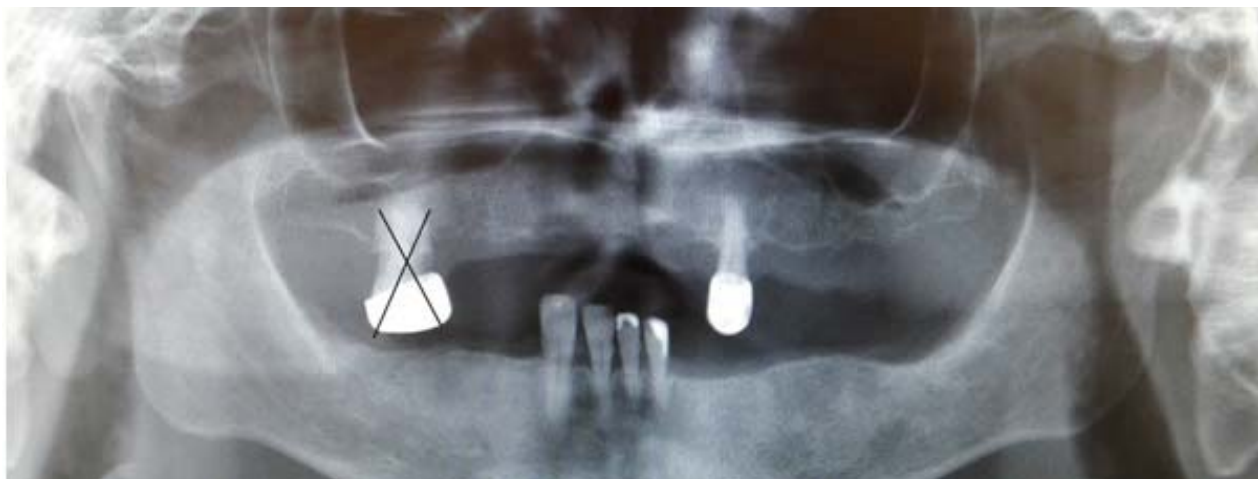Zanik ten spowodowany jest przez niewłaściwą okluzję, brak regularnych wizyt kontrolnych, które uwzględniałyby korektę zwarcia, jak również przez źle ukształtowaną protezę częściową dolną (wąskie siodła), na której kumulują się zwiększone siły zwarciowe [17]. Nieużytkowanie protezy również prowadzi do zaniku z beczynności lub urazów. Optymalnym rozwiązaniem jest zastosowanie leczenia implantoprotetycznego w odcinkach bocznych szczęki lub żuchwy, aby przywrócić stabilną okluzję i podparcie protezy [12]. Ze względów finansowych i medycznych u dużej liczby pacjentów jedyną możliwością pozostaje zastosowanie konwencjonalnych protez ruchomych. Przy projektowaniu należy uwzględnić ekstensję siodła protezy częściowej dolnej, korzystnie usytuowane podparcia ożębnowe oraz prawidłowe ustawienie zębów przednich w protezie całkowitej górnej.

W artykule przedstawiono opis rehabilitacji wybranego przypadku pacjentki, u której zdiagnozowano zespół Kelly'ego.

Opis przypadku

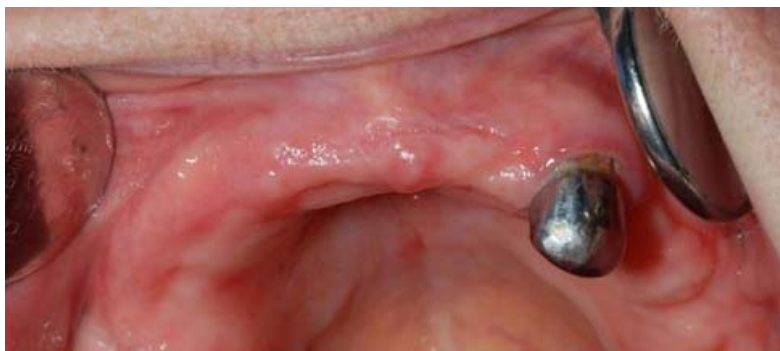Pacjentka WK., lat 49, została skierowana do Poradni Protetyki Stomatologicznej Uniwersyteckiej Kliniki Stomatologicznej celem rekonstrukcji braków zębowych w szczęce i żuchwie. Poprzednio użytkowała protezy częściowe: górną i dolną przez kilka lat, lecz z powodu braku odpowiedniej fiksacji i stabilizacji na podłożu protetycznym nie spełniały one swojej funkcji. Zdjęcie OPG, którym pacjentka dysponowała, było wykonane przed ekstrakcją zęba 16 (**Rycina 2**). W badaniu wewnątrzrustnym stwierdzono na zębie 23 koronę laną, rozrost włóknisty guza wyrostka zębodołowego szczęki po stronie prawej, rozrost brodawkowaty w obrębie przedniego odcinka podniebienia twardego (**Rycina 3**), ekstruzję 4 pozostałych zębów przednich w żuchwie oraz zanik części zębodołowej żuchwy (**Rycina 4**). Wg klasyfikacji Galasińskiej-Landsbergerowej zdiagnozowano w szczęce i żuchwie kl. III, wg Eichnera C1, wg klasyfikacji diagnostyczno-terapeutycznej prof. Majewskiego gr. 2 (ze względu na nadciśnienie, słabą adaptację do wcześniej użytkowanych protez oraz trudne warunki miejscowe), wg klasyfikacji zespołu Kelly'ego wg Tolstunova kl. III, modyfikację 1. Przedstawiono plan rehabilitacji, który uwzględniał leczenie przedprotetyczne, wstępne postępowanie protetyczne i docelową rekonstrukcję braków zębowych. Ze względu na podejrzenie infekcji grzybiczej pobrano wymaz ze śluzówki podniebienia twardego celem przeprowadzenia badania mykologicznego. W ramach leczenia przedprotetycznego skierowano pacjentkę do Poradni Chirurgii Stomatologicznej UKS celem korekty rozrostów włóknistych w obrębie guza wyrostka zębodołowego szczęki po stronie prawej (**Rycina 5**). Rozrosty chirurgicznie usunięto i przesłano do badania histopatologicznego. Proces go-

jenia przebiegał bez powikłań i po 7 dniach zostały usunięte szwy (**Rycina 6**). W ramach wstępnego postępowania protetycznego zdecydowano o usunięciu nieszczelnej korony lanej na zębie 23, a następnie przeprowadzono leczenie endodontyczne, co umożliwiło wykonanie kopuły materiałowej (**Rycina 7**). Zęby 31, 41, 42, 43 zostały odbudowane do prawidłowej wysokości materiałem kompozytowym. Po miesiącu od zabiegu chirurgicznego przystąpiono do właściwego leczenia protetycznego. Kolejne etapy kliniczne obejmowały pobranie wycisku anatomicznego górnego oraz dolnego (**Rycina 8**), kontrolę na modelu pomocniczym i korektę tyżki indywidualnej górnej w jamie ustnej pacjentki za pomocą testów Herbsta, pobranie wycisku czynnościowego górnego masą tlenkowo-cynkowo-eugenolową (**Rycina 9**), wyznaczenie i rejestrację zwarcia centralnego, wysokości zwarciowej, położenia przestrzennego żuchwy względem szczęki i kontrolę protez próbnych na modelach roboczych (**Rycina 10**) oraz w jamie ustnej. Badanie mykologiczne wykazało średnioobfity wzrost grzybów *C. Albicans*. Wdrożono leczenie przeciwgrzybicze – Nystatynę 2400000 j.m. w formie zawiesiny doustnej 3 razy na dobę do pędzlowania wyrostka zębodołowego szczęki i podniebienia twardego, zaczynając 2 tygodnie przed zastosowaniem nowych uzupełnień protetycznych. Na kolejnej wizycie oddano protezy (**Rycina 11**) i przekazano informacje dotyczące użytkowania i ich przechowywania, jak również przeprowadzono instruktaż higieny jamy ustnej i protez oraz pouczono o konieczności wizyt kontrolnych w odstępach 6-miesięcznych. Kontynuowano leczenie przeciwgrzybicze 1 tydzień po oddaniu, zalecając nakrapianie 3 razy na dobę na dośluzówkową powierzchnię protezy całkowitej górnej po posiłku

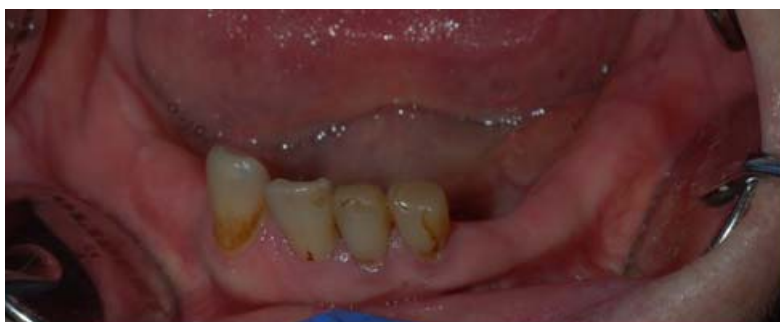

Rycina 2. Zdjęcie OPG pacjentki wykonane przed leczeniem chirurgiczno-protetycznym

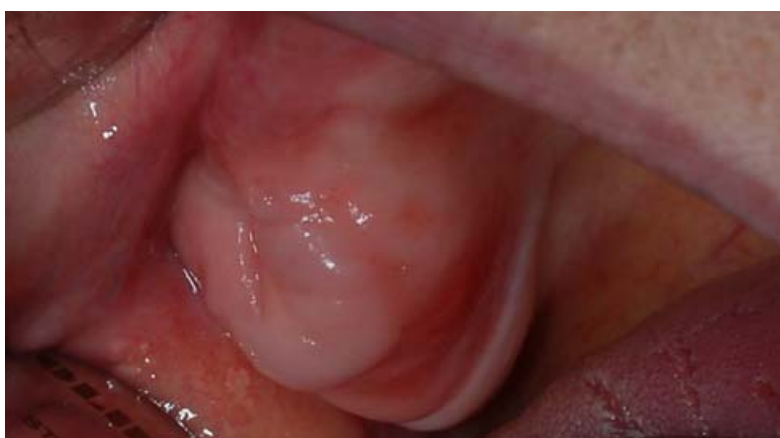Figure 2. Orthopantomogram of the patient before commencing the surgical and prosthetic treatment



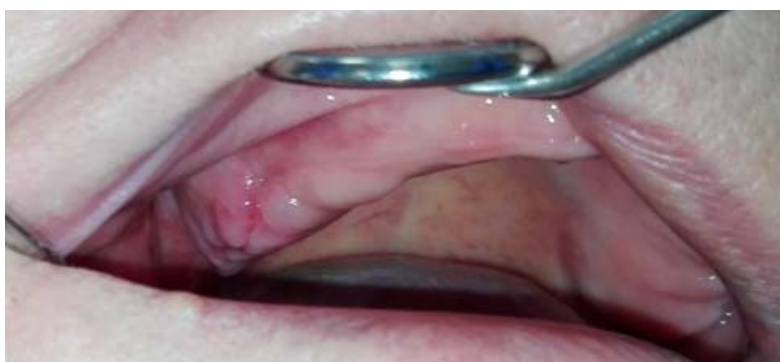Rycina 3. Zdjęcie wewnątrzustne wyrostka zębodołowego szczęki
Figure 3. Intraoral view of the maxilla



Rycina 4. Zdjęcie wewnątrzustne pola protetycznego w żuchwie
Figure 4. Intraoral view of the denture supporting tissues in the mandible



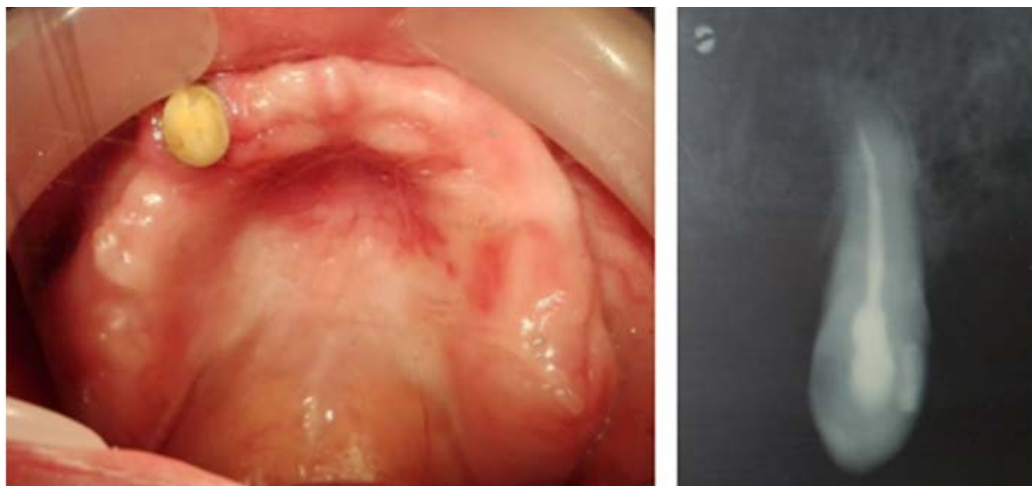Rycina 5. Przerost włóknisty guza wyrostka zębodołowego szczęki przed zabiegiem chirurgicznym
Figure 5. Fibrous overgrowth of maxillary tuberosity before surgical treatment



Rycina 6. Guz wyrostka zębodołowego szczęki po zabiegu chirurgicznym
Figure 6. The shape of the maxillary tuberosity after surgical corrective treatment

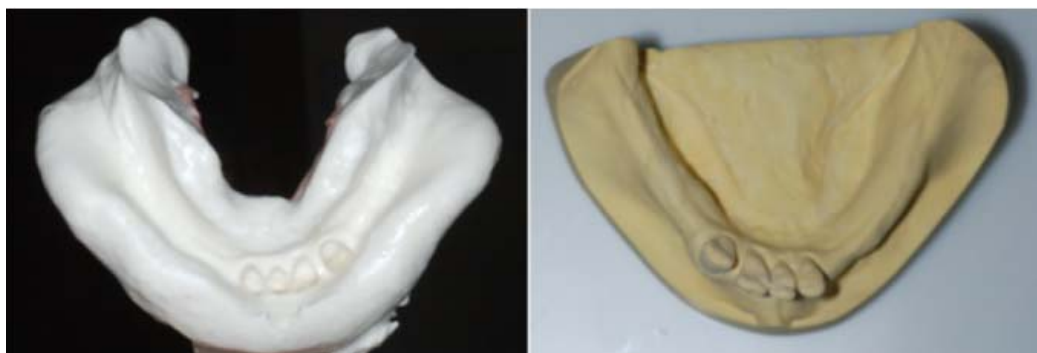i po jej dokładnym umyciu. Zalecono użytkowanie protezy bez przerwy (także w nocy), wyjmując tylko do oczyszczenia i nałożenia nowej porcji leku. Badanie mykologiczne po zastosowanym lecze-

niu przeciwgrzybiczym wykazało ujemny wynik. Pacjentka była zadowolona z fiksacji i stabilizacji oddanych uzupełnień protetycznych, co stworzyło dobre warunki do ich szybkiej adaptacji.



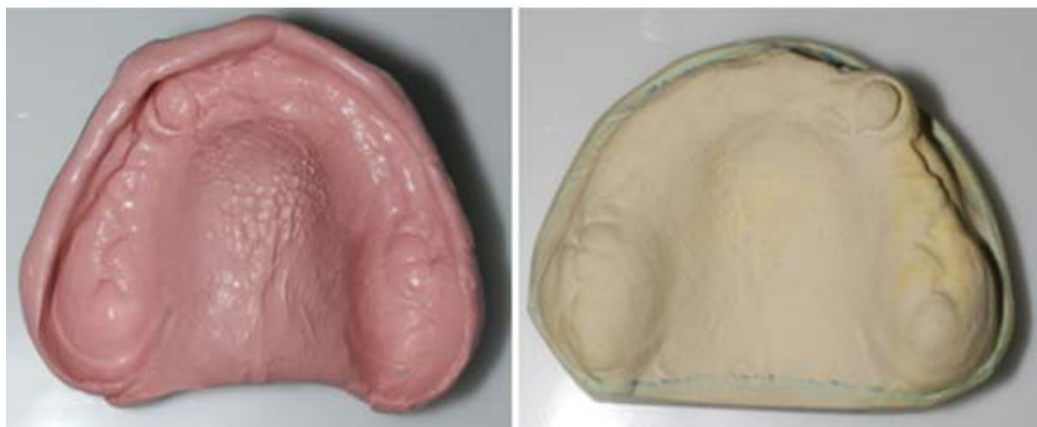Rycina 7. Stan po zdjęciu korony lanej z zęba 23 oraz zdjęcie rtg zęba 23 po leczeniu endodontycznym

Figure 7. Status post removal of the metal crown of tooth 23 and dental x-ray showing the result after endodontic treatment of 23



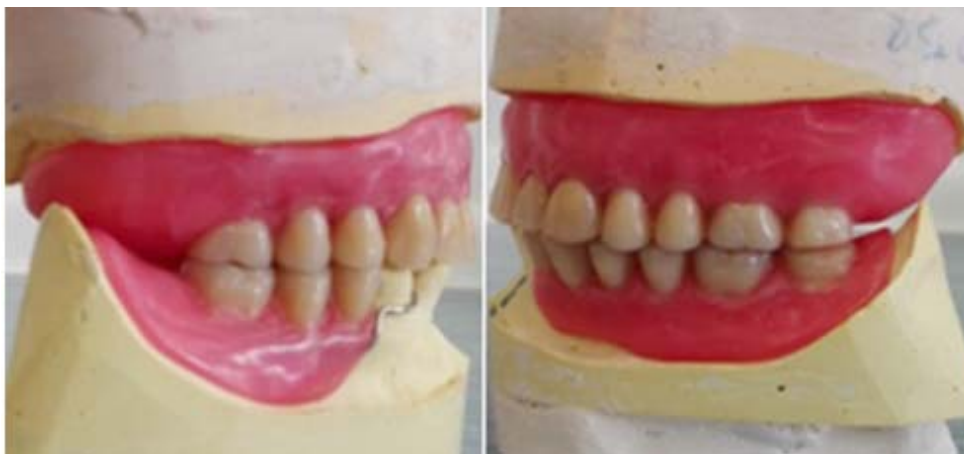Rycina 8. Wycisk anatomiczny żuchwy i model roboczy dolny

Figure 8. Anatomical impression of the mandible and lower working cast



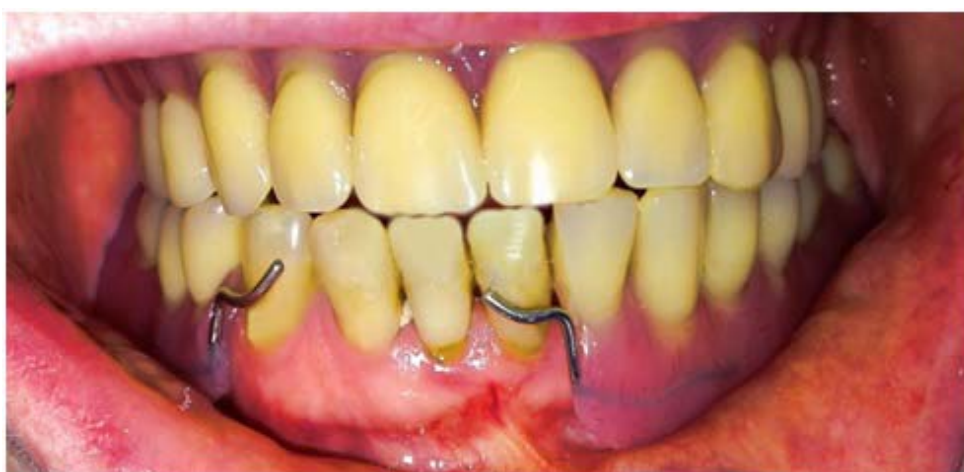Rycina 9. Wycisk czynnościowy szczęki i model roboczy górny

Figure 9. Final impression of the maxilla and upper working cast



Rycina 10. Kontrola protez próbnych na modelach roboczych

Figure 10. Wax try-in of the upper and lower dentures



Rycina 11. Zdjęcie wewnątrzustne pacjentki z zespołem Kelly'ego po zakończonym leczeniu protetycznym

Figure 11. Intraoral view after finished prosthetic treatment of the patient with Kelly's syndrome

Dyskusja

Wybór postępowania protetycznego u pacjentów z zespołem kombinowanym Kelly'ego zależy od wielu czynników, m.in. od ogólnego stanu zdrowia, higieny jamy ustnej, możliwości finansowych, chęci zachowania resztkowego uzębienia, estetyki, warunków anatomicznych. Wielu autorów przedstawia różne opinie dotyczące leczenia tego syndromu, które zarazem miałyby zapobiec dalszej degeneracji w obrębie struktur kostnych podłoża protetycznego i tkanek miękkich. Kelly [1] zalecał korektę chirurgiczną przerośniętych guzów wyrostka zębodołowego szczęki, co umożliwia wykonanie protezy częściowej dolnej obejmującej zasięgiem okolice zatrzonowcową oraz policzkową. Saunders i wsp. [3] uważali, że szynowanie przednich zębów dolnych umożliwi stabilne podparcie protezy częściowej dolnej. Keltjens i wsp. [18] opowiadali się za umieszczeniem implantów

w okolicy po usuniętych zębach trzonowych (po jednej z każdej strony i oparciu na nich protezy dolnej, co dawało lepszą stabilizację). Thiel i wsp. [19] uważali, że usunięcie resztkowego uzębienia i wykonanie protezy *overdenture* wspartej na implantach umożliwia znaczącą poprawę retencji, stabilizacji, funkcji i komfortu dla pacjenta oraz stabilną i trwałą okluzję. Podobne obserwacje poczynił Wennerberg [20], uzyskując zadowalający efekt terapeutyczny u pacjentów użytkujących protezę całkowitą górną oraz dolną wspartą na implantach. Z kolei Tolstunov [9] rekomendował odbudowanie zanikłej kości w szczęce i żuchwie i wykonanie stałych uzupełnień protetycznych opartych na implantach. W piśmiennictwie znajdują się również opisy postępowania obejmujące ekstrakcje zębów dolnych oraz wykonanie protez całkowitych górnej i dolnej [8].

Podsumowanie

Duża liczba pacjentów użytkujących protezy całkowite w szczękę i częściowe, odtwarzające braki skrzydłowe w zuchwie nie jest świadoma konsekwencji z tym związanych. Jakkolwiek badacze nie są zgodni, czy zespół Kelly'ego można klasyfikować jako oddzielny „syndrom” (zbyt mała liczba pacjentów, który prezentują wszystkie pięć charakterystycznych objawów klinicznych), to jednak niewątpliwie istnieje problem odtworzenia prawidłowej okluzji i artykulacji u pacjentów z bezzębiem w szczękę oraz z zachowanymi zębami przednimi w łuku dolnym. W opisanym przypadku ze względów finansowych zdecydowano się na konwencjonalne postępowanie: korektę rozrostów włókniстых w obrębie guza wyrostka zębodołowego po stronie prawej i wykonanie funkcjonalnych protez ruchomych o właściwej retencji i stabilizacji, a także prawidłowej okluzji. Profilaktyka zapobiegania resorpcji kości szczęki i zuchwy polegać powinna na równomiernym rozłożeniu sił wywieranych na podłoża protetyczne. Protezy powinny być wykonane w zrównoważonej okluzji centralnej, jak i pozacentralnej. Istotne jest również wyrównanie płaszczyzny protetycznej w zakresie pozostałego uzębienia resztkowego. W celu poprawienia warunków miejscowych podłoża protetycznego oraz komfortu żucia pokarmów wskazana jest ocena możliwości zastosowania leczenia implantoprotetycznego, która stwarza najlepsze możliwości w zapobieganiu objawom zespołu Kelly'ego i destrukcji narządu żucia. Niezależnie od wybranej metody leczenia konieczne jest uważne monitorowanie przebiegu rehabilitacji protetycznej i częste wyznaczanie wizyt kontrolnych, tak aby w miarę możliwości zapobiec powstaniu lub pogłębieniu poszczególnych objawów zespołu kombinowanego.

Oświadczenia

Oświadczenie dotyczące konfliktu interesów

Autorzy deklarują brak konfliktu interesów w autorstwie oraz publikacji pracy.

Źródła finansowania

Autorzy deklarują brak źródeł finansowania.

Piśmiennictwo

- [1] Kelly E. Changes caused by a removable partial denture opposing a maxillary complete denture. *J Prosthet Dent.* 1972;27:140–150.
- [2] Koper A. The maxillary complete denture opposing natural teeth: Problems and some solutions. *J Prosthet Dent.* 1987;57:704–707.
- [3] The glossary of prosthodontic terms. *J Prosthet Dent.* 2005;94:10–92.

- [4] Saunders TR, Gillis RE Jr, Desjardins RP. The maxillary complete denture opposing the mandibular bilateral distal-extension partial denture: treatment considerations. *J Prosthet Dent.* 1979;41(2):124–128.
- [5] Shen K, Gongloff R. Prevalence of the combination syndrome among denture patients. *J Prosthet Dent.* 1989;62(6):642–644.
- [6] Palmqvist S, Carlsson G. The combination syndrome: a literature review. *J of Prosthet Dent.* 2003;90(3):270–275.
- [7] Krawczykowska H, Panek H, Kalecińska E. Występowanie „Combination Syndrome” u pacjentów użytkujących protezy ruchome. *Protet Stomatol.* 2006;LVI(6):418–424.
- [8] Koczorowski RW. Geroprotetyka – rekonstrukcje narządu żucia u osób starszych. Podręcznik dla studentów i lekarzy. Zespół Kombinowany Kelly'ego. Otwock: Med Tour Press International; 2010. s. 109–121.
- [9] Tolstunov L. Combination syndrome: classification and case report. *J Oral Impl.* 2007;33(3):139–151.
- [10] Kantor R, Wnukiewicz J, Jeleń M. Fałdy włókniaste – granuloma fissuratum czy epulis fissuratum? *Magazyn Stomatol.* 1998;10:1720.
- [11] Kozłowski W. Protezy ruchome. red. Galasińska-Landsbergerowa, PZWL Warszawa 1973;22–24.
- [12] Koczorowski RW, Sielska J. Zespół kombinowany Kelly'ego jako kliniczny problem rekonstrukcyjny. *Dental Forum.* 2015;XLIII(1):35–40.
- [13] Kukuła K, Frank S, Wojtyńska E, Wojtowicz A. Chirurgiczne leczenie przedprotetyczne pacjentów z zespołem Kelly'ego. *Protet Stomatol.* 2014;64(1):51–57.
- [14] Spiechowicz E, Ciechowicz B, Mierzwińska E, Niestuchowska M, Weyman-Rzucidło D. Stomatopatie protetyczne. Warszawa: PZWL; 1993.
- [15] Niestuchowska M, Spiechowicz E, Weyman Rzucidło D. Ocena skuteczności wybranych metod leczenia stomatopatii protetycznych. *Protet Stomatol.* 1982;32:193–198.
- [16] Kiedrowicz M, Samulak-Zielińska R, Suwała M, Dembowska M. Zastosowanie lasera CO₂ 10600 nm w leczeniu przerostu brodawkowatego błony śluzowej podniebienia – opis przypadku. *Dental Forum.* 2016;XLV(2):73–77.
- [17] Krawczykowska H, Panek H, Kalecińska E. Zespół Kelly'ego – przegląd piśmiennictwa. *Dent Med Probl.* 2005;42(3):507–512.
- [18] Keltjens H, Kayser A, Hertel R, Battistuzzi P. Distal extension removable partial dentures supported by implants and residual teeth: considerations and case reports. *The Int J Oral & Maxillofac Implants.* 1993;8(2):208–213.
- [19] Thiel C, Evans D, Burnett R. Combination syndrome associated with a mandibular implantsupported overdenture: a clinical report. *J of Prosthet Dent.* 1996;75(2):107–113.
- [20] Wennerberg A, Carlsson G, Jemt T. Influence of occlusal factors on treatment outcome: a study of 109 consecutive patients with mandibular implantsupported fixed prostheses opposing maxillary complete dentures. *Int J Prosthodont.* 2001;14(6):550–555.

Zaakceptowano do edycji: 2017-04-12
Zaakceptowano do publikacji: 2017-04-22

Adres do korespondencji:

Sebastian Farmas
Katedra Protetyki CM UJ
tel.: +48 664 035 345
e-mail: sebastian.farmas@interia.pl