

# Zjawisko patergii w przebiegu *pyoderma gangrenosum* – opis przypadku

Pathergy phenomenon in a patient with *pyoderma gangrenosum* – case report

Anna Wojas-Pelc<sup>1</sup>, Joanna Sułowicz<sup>2</sup>, Rafał Solecki<sup>2</sup>, Wojciech Nowak<sup>3</sup>

<sup>1</sup>Katedra i Klinika Dermatologii Uniwersytetu Jagiellońskiego *Collegium Medicum* w Krakowie, kierownik Katedry i Kliniki: prof. dr hab. n. med. Anna Wojas-Pelc

<sup>2</sup>Katedra i Klinika Chirurgii Ogólnej Uniwersytetu Jagiellońskiego *Collegium Medicum* w Krakowie, kierownik Katedry i Kliniki: prof. dr hab. n. med. Jan Kulig

<sup>3</sup>III Katedra i Klinika Chirurgii Ogólnej Uniwersytetu Jagiellońskiego *Collegium Medicum* w Krakowie, kierownik Katedry i Kliniki: prof. dr hab. n. med. Wojciech Nowak

Post Dermatol Alergol 2009; XXVI, 6: 550–554

## Streszczenie

Piodermia zgorzelinowa (PZ) należy do rzadkich chorób skóry o przewlekłym i nawrotowym charakterze. U 50–70% chorych na PZ obserwuje się współistnienie innych chorób układowych, najczęściej wrzodziejącego zapalenia jelit lub choroby Leśniowskiego-Crohna. Zmiany zwykle umiejscawiają się w obrębie skóry, ale w nielicznych przypadkach mogą dotyczyć także narządów wewnętrznych. Ze względu na mało charakterystyczny obraz histopatologiczny, rozpoznanie PZ ustala się przede wszystkim na podstawie obrazu klinicznego. U 20–30% pacjentów z tym schorzeniem obserwuje się zjawisko patergii polegające na powstawaniu nowych zmian skórnych w miejscu urazu. W leczeniu zmian mało nasilonych stosuje się najczęściej miejscowo kortykosteroidy, a niekiedy także takrolimus. W większości przypadków w celu uzyskania remisji konieczne jest wdrożenie leczenia ogólnego. Lekiem pierwszego rzutu są kortykosteroidy. W przypadku braku korzystnego efektu po steroidoterapii część autorów zaleca cyklosporynę. Stosowano także azatioprynę, takrolimus, mykofenolan mofetilu, a także leki biologiczne. W pracy przedstawiono 48-letniego pacjenta ze zmianą o typie PZ zlokalizowaną na przedniej powierzchni podudzia prawego, u którego wystąpiły dolegliwości bólowe w obrębie jamy brzusznej wraz z dreszczami i temperaturą do 39°C. Po analizie obrazu wykonanego metodą tomografii komputerowej postawiono diagnozę ropnia przestrzeni zaotrzewnowej i chorego w trybie pilnym poddano operacji. Na skórze brzucha, w miejscu cięcia operacyjnego, powstało niegojące się owrzodzenie, które doprowadziło do ewentracji. Mimo intensywnego leczenia stan pacjenta pogorszył się, prowadząc do niewydolności wielonarządowej i zgonu.

**Słowa kluczowe:** piodermia zgorzelinowa, patergia, zmiany skórne, leczenie.

## Abstract

*Pyoderma gangrenosum* (PG) is a rare, chronic and relapsing skin disease. In 50-70% of cases it is associated with systemic diseases, most commonly ulcerative colitis or Crohn's disease. Although lesions are usually limited to the skin, systemic involvement has rarely been reported. Because of the non-specific histological findings, the diagnosis of PG is mainly based on clinical presentation. In 20-30% of patients the emergence of new lesions can be induced by small injuries. In treatment of small lesions local steroids and tacrolimus are used. In patients with a severe disease course systemic treatment is required. Corticosteroids are widely used as initial therapy. In case of lack of response, ciclosporin is recommended. The use of azathioprine, mycophenolate mofetil and biological treatment has also been reported. We present a case of a 48-year-old man with an ulcerative lesion on the left shank. The skin lesion was accompanied by abdominal pain, fever and shivers. According to the CT scan the diagnosis of retroperitoneal abscess was made and a surgical procedure was performed. At the site of the surgical incision, a non-healing skin ulcer appeared. Despite intensive treatment the patient's condition worsened, leading to multiorgan insufficiency and death.

**Key words:** *pyoderma gangrenosum*, pathergy, skin changes, treatment.

---

**Adres do korespondencji:** prof. dr hab. n. med. Anna Wojas-Pelc, Katedra i Klinika Dermatologii Uniwersytetu Jagiellońskiego *Collegium Medicum* w Krakowie, ul. Kopernika 19, 31-501 Kraków, e-mail: wojaspelca@su.krakow.pl

## Wstęp

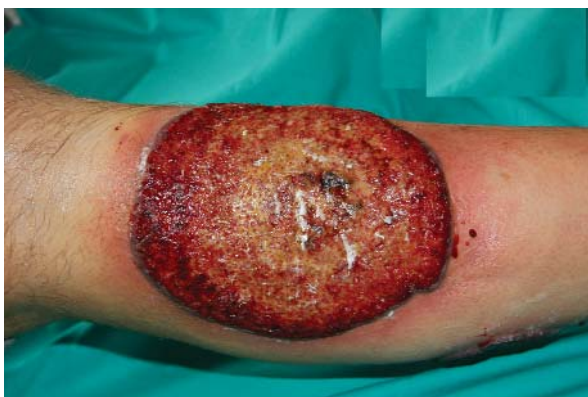Piodermia zgorzelinowa (PZ, *pyoderma gangrenosum*) jest chorobą skóry o przewlekłym i nawrotowym charakterze, cechującą się obecnością pełzakowato szerzących się zmian wrzodziejących z tendencją do szybkiego powiększania się. W większości przypadków (50–70%) [1, 2] stwierdza się współistnienie innych chorób układowych (tab. 1). Zmiany umiejscawiają się głównie w obrębie skóry, jednak w niewielu przypadkach może im towarzyszyć zajęcie narządów wewnętrznych (płuca, wątroba, śledziona, kości) w postaci pojedynczych, rzadziej mnogich guzów [3–5]. U 1/3 chorych na PZ opisywano zjawisko patergii charakteryzujące się zmienioną odczynowością skóry, prowadzące do powstawania nowych zmian skórnych w miejscu nawet niewielkich urazów. Dokładna etiopatogeneza zmian typu PZ, a także zjawiska patergii obserwowanego u chorych nie jest znana. Uważa się, że w obu przypadkach zaburzenia immunologiczne i naczyniowe odgrywają istotną rolę.

## Opis przypadku

Do Kliniki Dermatologii *Collegium Medicum* Uniwersytetu Jagiellońskiego w czerwcu 2006 r. przyjęto 48-let-

**Tab. 1.** Najczęstsze schorzenia występujące wraz z PZ wg Provost TT, Flynn JA. *Cutaneous Medicine*. BC Decker Inc, Hamilton, London 2001

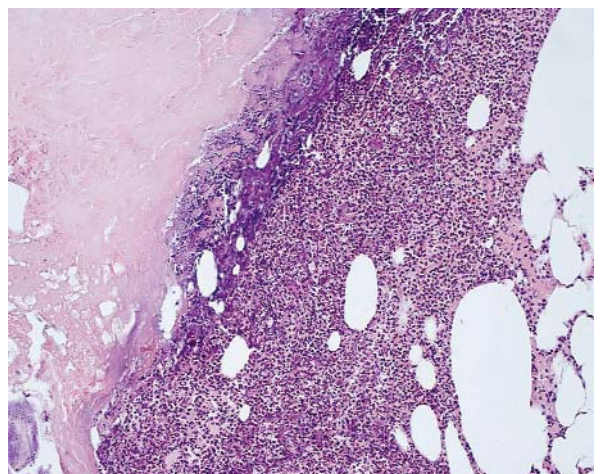
Schorzenie	Częstość [%]
<i>colitis ulcerosa</i>	30–60
choroba Leśniowskiego-Crohna	10–15
<i>arthritis</i>	30–40
monoklonalne gammopatie	10–20
mielodysplazje, różnego typu białaczki	10
postacie idiopatyczne	do 50



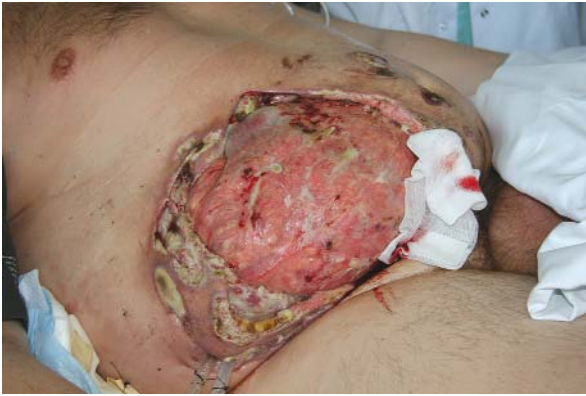**Ryc. 1.** Rozległe owrzodzenie z bujającą ziarniną i charakterystycznym uniesionym brzegiem obejmujące dolną 1/3 przednią powierzchnię podudzia prawego

niego pacjenta z powodu rozległego owrzodzenia z bujającą, łatwo krwawiącą ziarniną, zlokalizowanego na przedniej powierzchni podudzia prawego. Pierwsze zmiany skórne pojawiły się 14 mies. wcześniej. Pacjent był wówczas leczony w rejonie dużymi dawkami kortykosteroidów (prednizon 80 mg/dobę), z okresowym ustąpieniem zmian. Po 2-miesięcznej remisji, mimo zastosowanej steroidoterapii, nastąpił nawrót zmian skórnych oraz stopniowe pogarszanie się stanu miejscowego.

W chwili przyjęcia do Kliniki stwierdzono rozległe owrzodzenie z bujającą ziarniną i charakterystycznym uniesionym brzegiem, obejmującym dolną 1/3 przednią powierzchnię podudzia prawego (ryc. 1). W biopsji z brzegu zmiany odnotowano rozległe ognisko martwicy z obfitym naciekiem leukocytno-limfocytarnym na obwodzie (ryc. 2). W wykonanych badaniach rentgenograficznym klatki piersiowej, ultrasonograficznym jamy brzusznej, laboratoryjnych i biochemicznych (morfologia z rozmazem, elektroforeza białek, poziom immunoglobulin, badania enzymatyczne wątroby, czynnościowe nerek) poza nieco podwyższonym odczynem Biernackiego (20/40) nie odnotowano żadnych nieprawidłowości. W badaniu fizykalnym zwracała uwagę tachykardia (125/min) oraz splenomegalia (śledziona wystająca ok. 5 cm spoza pierwszego łuku żeberowego), rozpoznawana przez hematologów jako proces wtórny do przebytego w 2004 r. zapalenia wsierdza. W leczeniu zastosowano prednizon w dawce 70 mg/dobę. Ze względu na rozlane dolegliwości bólowe w obrębie przewodu pokarmowego, włączono sulfasalazynę à 500 mg 2 × 2 tabletki, a także z uwagi na ból podudzia prawego podawano chlorowoderek tramadolu 2 × 200 mg i doksepinę 50 mg. Miejscowo stosowano okłady z wody borowej, maść borową, Argosulfon i Clobederm maść. Dolegliwości bólowe w obrębie jamy brzusznej znacznie się nasiliły, wystąpiły dreszcze i skoki temperatury do 39°C. Po analizie obrazu badania metodą tomografii komputerowej (TK) jamy brzusznej wykonanego podczas hospita-



**Ryc. 2.** Rozległe ognisko martwicy z obfitym naciekiem leukocytno-limfocytarnym na obwodzie. Barwienie HE



**Ryc. 3.** Na skórze brzucha w miejscu cięcia operacyjnego niegojące się owrzodzenie z postępującą martwicą. W górnym biegunie widoczne pętle jelit

lizacji w szpitalu rejonowym i dostarczonego na płycie CD przez rodzinę chorego (badanie oceniono w rejonie jako bez odchyień od normy), rozpoznano ropień przestrzeni zaotrzewnowej. Chorego w trybie pilnym przeniesiono do Kliniki Chirurgii Gastroenterologii UJCM, gdzie usunięto wyrostek robaczkowy i ropień przestrzeni zaotrzewnowej. W posiewie bakteriologicznym z jamy ropnia wykazano obecność *Pseudomonas aeruginosa*. W 6. dobie pooperacyjnej rozpoznano pęknięcie śledziony i wykonano splenektomię. W badaniu histopatologicznym śledziony opisano wiele ognisk martwicy otoczonych naciekami neutrofilowymi z rozszanymi ogniskami ziarniny olbrzymiokomórkowej. W tkance tłuszczowej wnęki śledziony stwierdzono dwa małe węzły chłonne z ogniskami ziarniny nabłonkatokomórkowej i obecność komórek wielojądrowych – histopatolog sugerował rozpoznanie PZ lub ropnia śledziony. Na skórze brzucha w miejscu cięcia operacyjnego powstało niegojące się owrzodzenie, które stopniowo ulegało postępującej martwicy, powodując ewentrację. Ostatecznie pozostawiono otwartą ranę do gojenia przez ziarninowanie (ryc. 3.). Stan pacjenta, mimo intensywnej terapii wyrównującej bilans elektrolitów, antybiotykoterapii, żywienia pozajelitowego, pogarszał się, postępowała także niewydolność wielonarządowa. Pacjent zmarł, mimo zastosowanego leczenia.

## Omówienie

Piodermia zgorzelinowa może występować w kilku postaciach klinicznych: wrzodziejącej, krostkowej, pęcherzowej, powierzchownej ziarniniakowej i złośliwej. Najczęściej obserwuje się jednak postać klasyczną wrzodziejącą. Zmiany o charakterze owrzodzenia o ostrych i uniesionych brzegach, zazwyczaj pojedyncze, umiejscawiają się najczęściej, podobnie jak u przedstawionego chorego, na kończynach dolnych lub rzadziej na tułowiu [6]. Zmianom skórny często towarzyszą silne dolegliwości bólowe, a także ogólne złe samopoczucie, gorączka, bóle stawo-

we i mięśniowe [7]. Uważa się, że krostkowa PZ w postaci pojedynczych lub mnogich krost najczęściej towarzyszy chorobom zapalnym przewodu pokarmowego [choroba Leśniowskiego-Crohna (ChLC) i wrzodziejące zapalenie jelit (WZJ)] [8, 9]. W pęcherzowej postaci PZ zmiany skórne zwykle dotyczą kończyn górnych i twarzy. Ten typ najczęściej współistnieje z chorobami limfoproliferacyjnymi [8, 10]. Postać powierzchowna ziarniniakowa charakteryzuje się obecnością powierzchownych owrzodzeń z bujającą ziarniną, najczęściej jest ograniczona wyłącznie do skóry i nie wiąże się z chorobami systemowymi. Do rzadziej spotykanych postaci należą: postać złośliwa umiejscowiona na skórze głowy i szyi, PZ narządów płciowych oraz *pyostomatitis vegetans* [6].

Rozpoznanie PZ ustala się przede wszystkim na podstawie charakterystycznego obrazu klinicznego zmian skórnych. Obraz histopatologiczny jest mało charakterystyczny, a badanie służy głównie wykluczeniu innych chorób skóry o podobnym obrazie klinicznym, tj. zapalenia naczyń i zmian nowotworowych infekcji skórnych [11]. Stwierdzane w biopsji zmiany w dużej mierze zależą od czasu trwania choroby, a także od miejsca, z którego pobrano wycinek [12, 13]. W przypadku biopsji pobranych we wczesnym stadium choroby stwierdza się mieszkowe i okołomieszkowe nacieki zapalne z obecnością śródskórnych ropni. W późniejszych zmianach obserwuje się częściej martwicę zlokalizowaną w naskórku i powierzchownych warstwach skóry właściwej oraz tworzenie się owrzodzeń, w dniu których stwierdza się mieszanym naciekiem zapalnym. W niektórych przypadkach w obrębie zmiany obserwuje się komórki olbrzymie, szczególnie u pacjentów z ChLC. Proces może także rozprzestrzeniać się w obrębie tkanki podskórnej.

Najbardziej kontrowersyjnym aspektem zmian histologicznych jest obecność tych o typie *vasculitis*. Chociaż zapalenie naczyń o typie leukoklastycznym czy limfocytarnym stwierdzano aż w 73% biopsji pobranych z uniesionego brzegu zmiany, to jednak wielu autorów uważa, że zmiany naczyniowe w PZ mają charakter wtórny [13].

U 20–30% pacjentów z PZ obserwuje się zjawisko patergii polegające na powstawaniu nowych zmian skórnych w miejscu urazu [14], podobnie jak u opisywanego pacjenta. U chorych na to schorzenie stwierdzono zaburzenia odczynowości komórkowej z brakiem reakcji skórnej w stosunku do typowych alergenów bakteryjnych i grzybiczych, zaburzenia fagocytozy, zmniejszenie produkcji niektórych limfokin (MIF), nadekspresję IL-8 w zmianach skórnych [15, 16], zaburzenia odporności humoralnej i wspomniane już współistnienie wielu schorzeń o prawdopodobnym tle autoimmunologicznym. Część autorów sugeruje, że w etiopatogenezie PZ i zjawisku patergii duże znaczenie mogą mieć zaburzenia naczyniowe. W obrazie histologicznym stwierdza się nierzadko cechy zapalenia naczyń z zakrzepami w świetle, a w badaniu immunofluorescencji bezpośredniej złogi IgM i komplementu w ścianach naczyń [17, 18]. Uważa się, że u osób w aktywnym stadium choro-



by lub u tych z dodatnim wywiadem należy unikać nieuzasadnionych interwencji chirurgicznych. Ze względów życiowych u przedstawionego chorego odstępianie od zabiegu chirurgicznego było niemożliwe.

Z powodu często towarzyszących PZ schorzeń jelit (WZ), ChLC) chorzy wymagają niekiedy ostrej interwencji chirurgicznej. Powstawanie ognisk typu PZ w okolicy skóry, gdzie wykonano zespolenie z jelitem (ileostomia, kolo-nostomia), wykazano aż u 13% chorych operowanych z powodu WZ i ChLC [19]. Opisywano także ognisko PZ skóry w przypadkach wykonywania zespolenia z powodu raka żołądka i pęcherza moczowego [20, 21]. W piśmiennictwie istnieją również opisy zmian o typie PZ, które wystąpiły u dotychczas zdrowych pacjentów w miejscu założenia cewnika dializacyjnego [22], wszczepienia rozrusznika serca [23], zabiegu cesarskiego cięcia [24], splenektomii [25] czy redukcji piersi [26, 27]. Pojawienie się zmian skórnych niejednokrotnie stanowiło duży problem diagnostyczny i było mylnie rozpoznawane jako nadkażenie bakteryjne czy martwica, opóźniając wdrożenie prawidłowego leczenia i prowadząc do powstania rozległych zmian skórnych [26]. Z tego też powodu podejrzenie tego schorzenia powinno być brane pod uwagę u każdego pacjenta, u którego po urazie tkankowym lub zabiegu operacyjnym wystąpiły zmiany o charakterze bolesnych, aseptycznych, niepoddających się leczeniu antybiotykami owrzodzeń.

W piśmiennictwie spotyka się niewiele opisów przypadków chorych na PZ o lokalizacji pozaskórnej. Najczęściej zmiany dotyczyły płuc i przyjmowały postać ropni, zmian naciekowych, wysięku opłucnej lub zmian imitujących proces nowotworowy [3, 4, 28, 29]. Opisano także kilka przypadków zajęcia śledziony w postaci aseptycznych ropni [5, 30], ale nigdy nie obserwowano pęknięcia śledziony. Zajęcie narządów wewnętrznych w przebiegu PZ należy do rzadkości. W celu wykluczenia tej postaci klinicznej PZ, ze względu na podobieństwo w badaniach obrazowych zmian narządowych do ropni, konieczna jest biopsja zmian, a następnie przeprowadzenie badań bakteriologicznych i histologicznych.

Dotychczas nie opracowano standardów postępowania terapeutycznego w przypadkach PZ. Mała liczba badań z randomizacją obejmujących tylko nieduże grupy chorych, u których stosowano różne schematy leczenia, nie pozwala na obiektywną ocenę wyników. W przypadku niezbyt nasilonych zmian skórnych stosuje się aplikowane miejscowo silne kortykosteroidy [19, 31]. Jako monoterapię lub w połączeniu z leczeniem ogólnym wykorzystuje się triamcynolon (40 mg/ml) podawany w brzeg zmiany [20]. Wykazano także skuteczność miejscowo stosowanego takrolimusu [32]. W większości przypadków w celu uzyskania remisji konieczne jest jednak wdrożenie leczenia ogólnego. Najczęściej jako leki pierwszego wyboru stosuje się kortykosteroidy – prednizolon (60–120 mg/dobę) [31, 33]. U pacjentów z nasilonymi zmianami szybką poprawę obserwowano po podaniu dożylnych wlewów z metyloprednizolonu w dawce 1 g/dobę

przez 3–5 dni [7, 31]. W przypadku braku odpowiedzi na leczenie ogólne steroidami lub w celu zmniejszenia dawek (z uwagi na wystąpienie działań niepożądanych) zastosowanie znalazła cyklosporyna w dawce 3–5 mg/kg m.c. U większości pacjentów poprawę stanu miejscowego uzyskuje się po 3 tyg. leczenia [34, 35]. Opisywano przypadki remisji zmian skórnych po stosowaniu innych leków immunosupresyjnych, takich jak azatiopryna [31], takrolimus podawany ogólnie [36] czy mykofenolan mofetilu [37], jednak ze względu na dotychczasowe doświadczenia oparte na obserwacjach grup z niewielką liczbą chorych leki te mogą być uważane jedynie za terapię eksperymentalną. W pojedynczych przypadkach stwierdzono korzystny wpływ podawanych dożylnie immunoglobulin w dawce 0,5 g/kg m.c./dobę przez 5 dni [38, 39].

Kolejną grupą preparatów stosowanych w ostatnich 2 latach w terapii PG są leki biologiczne. Pierwsze spostrzeżenia dotyczące ich skuteczności w leczeniu PZ dotyczą pacjentów z chorobami zapalnymi jelit, u których wraz z poprawą choroby podstawowej obserwowano ustępowanie towarzyszących zmian skórnych o charakterze PZ [40]. Najczęściej stosowanym lekiem jest infliksymab w dawce 5 mg/kg m.c. [41–43]. Opisano także dużą skuteczność podanego podskórnie adalimumabu u pacjentki odpornej na leczenie infliksymabem [44] czy u pacjenta, u którego po dożylnym podaniu anti-TNF wystąpiła reakcja anafilaktyczna [45].

#### Piśmiennictwo

1. Su W, Davis M, Weening R, et al. Pyoderma gangrenosum: clinicopathologic correlation and proposed diagnostics criteria. *Int J Dermatol* 2004; 43: 790-800.
2. Powell FC, O’Kane M. Management of pyoderma gangrenosum. *Dermatol Clin* 2002; 20: 347-55.
3. Krüger S, Piroth W, Amo Takyi B, et al. Multiple aseptic pulmonary nodules with central necrosis in association with pyoderma gangrenosum. *Chest* 2001; 119: 977-8.
4. Field S, Powell FC, Young V, Barnes L. Pyoderma gangrenosum manifesting as a cavitating lung lesion. *Clin Exp Dermatol* 2008; 33: 418-21.
5. Vadillo M, Jucgla A, Podzamczar D, et al. Pyoderma gangrenosum with liver, spleen and bone involvement in a patient with chronic myelomonocytic leukaemia. *Br J Dermatol* 1999; 141: 541-3.
6. Crowson AN, Mihm MC Jr, Magro C. Pyoderma gangrenosum: a review. *J Cutan Pathol* 2003; 30: 97-107.
7. Brooklyn T, Dunnill G, Probert C. Diagnosis and treatment of pyoderma gangrenosum. *BMJ* 2006; 333: 181-4.
8. Trost L, McDonnell J. Important cutaneous manifestation of inflammatory bowel disease. *Postgrad Med J* 2005; 81: 580-5.
9. Levitt MD, Ritchie JK, Lennard-Jones JE, Phillips RK. Pyoderma gangrenosum in inflammatory bowel disease. *Br J Surg* 1991; 78: 676-8.
10. Caughman W, Stern R, Haynes H. Neutrophilic dermatosis of myeloproliferative disorders. Atypical forms of pyoderma gangrenosum and Sweet’s syndrome associated with myeloproliferative disorders. *J Am Acad Dermatol* 1983; 9: 751-8.

11. Wollina U. Pyoderma gangrenosum – a review. *Orphanet J Rare Dis* 2007; 2: 19-27.
12. Su WP, Schroeter AL, Perry HO, Powell FC. Histopathologic and immunopathologic study of pyoderma gangrenosum. *J Cutan Pathol* 1986; 13: 323-30.
13. Weedon D, Strutton G. *Skin Pathology*. Churchill Livingstone. London 2002.
14. Powell FC, Schroeter AL, Su WP, Perry HO. Pyoderma gangrenosum: a review of 86 patients. *Q J Med* 1985; 55: 173-86.
15. McKee PH, Calonje E, Grant SR. Neutrophilic and eosinophilic dermatosis in pathology of the skin. Elsevier 2005; 683-708.
16. Oka M, Berking C, Nesbit M, et al. Interleukin-8 overexpression is present in pyoderma gangrenosum ulcers and leads to ulcer formation in human skin xenografts. *Lab Invest* 2000; 80: 595-604.
17. Powell FC, Schroeter AL, Perry HO, Su WP. Direct immunofluorescence in pyoderma gangrenosum. *Br J Dermatol* 1983; 108: 287-93.
18. Su WP, Schroeter AL, Perry HO, Powell FC. Histopathologic and immunopathologic study of pyoderma gangrenosum. *J Cutan Pathol* 1986; 13: 323-30.
19. Bennett ML, Jackson JM, Jorizzo JL, et al. Pyoderma gangrenosum. A comparison of typical and atypical forms with an emphasis on time to remission. Case review of 86 patients from 2 institutions. *Medicine (Baltimore)* 2000; 79: 37-46.
20. Hughes AP, Jackson JM, Callen JP. Clinical features and treatment of peristomal pyoderma gangrenosum. *JAMA* 2000; 284: 1546-8.
21. Lyon C, Smith A, Beck M, et al. Parastomal pyoderma gangrenosum: clinical feature and management. *J Am Acad Dermatol* 2000; 42: 992-1002.
22. Sangiray H, Nguyen JC, Turiansky GW, Norwood C. Pyoderma gangrenosum occurring near an arteriovenous dialysis shunt. *Int J Dermatol* 2006; 45: 851-3.
23. Kaur MR, Gach JE, Marshall H, Lewis H. Recurrent postoperative pyoderma gangrenosum complicating pacemaker insertion. *J Eur Acad Dermatol Venereol* 2006; 20: 466-7.
24. Banga F, Schuitemaker N, Meijer P. Pyoderma gangrenosum after caesarean section: a case report. *Reprod Health* 2006; 3: 9.
25. Patel P, Topilow A. Images in clinical medicine. Atypical pyoderma gangrenosum in a splenectomy incision. *N Engl J Med* 2002; 347: 1419.
26. Gulyas K, Kimble FW. Atypical pyoderma gangrenosum after breast reduction. *Aesthetic Plast Surg* 2003; 27: 328-31.
27. Horner B, El-Muttardi N, Mercer D. Pyoderma gangrenosum complicating bilateral breast reduction. *Br J Plast Surg* 2004; 57: 679-81.
28. Brown TS, Marshall GS, Callen JP. Cavitating pulmonary infiltrate in an adolescent with pyoderma gangrenosum: A rarely recognized extracutaneous manifestation of a neutrophilic dermatosis. *J Am Acad Dermatol* 2000; 43: 108-12.
29. Chahine B, Chenivresse C, Tillie-Leblond I, et al. Pulmonary manifestations of pyoderma gangrenosum. *Presse Med* 2007; 36: 1395-8.
30. Mijušković ŽP, Zečević RD, Pavlović MD. Pyoderma gangrenosum with spleen involvement and monoclonal IgA gammopathy. *J Eur Acad Dermatol Venereol* 2004; 18: 697-9.
31. Reichrath J, Bens G, Bonowitz A, Tilgen W. Treatment recommendations for pyoderma gangrenosum: an evidence-based review of the literature based on more than 350 patients. *J Am Acad Dermatol* 2005; 53: 273-83.
32. Lyon CC, Stapleton M, Smith AJ, et al. Topical tacrolimus in the management of peristomal pyoderma gangrenosum. *J Dermatolog Treat* 2001; 12: 13-7.
33. Powell FC, Collins S. Pyoderma gangrenosum. *Clin Dermatol* 2000; 18: 283-93.
34. Park HJ, Han BG, Kim YC, Cinn YW. Recalcitrant oral pyoderma gangrenosum in a child responsive to cyclosporine. *J Dermatol* 2003; 30: 612-6.
35. O'Donnell B, Powell FC. Cyclosporine treatment of pyoderma gangrenosum. *J Am Acad Dermatol* 1991; 24: 141-3.
36. Abu-Elmagd K, Jegasothy B, Ackerman CD, et al. Efficacy of FK 506 in the treatment of recalcitrant pyoderma gangrenosum. *Transplant Proc* 1991; 23: 3328-9.
37. Wollina U, Karamifilov T. Treatment of recalcitrant ulcers in pyoderma gangrenosum with mycophenolate mofetil and autologous keratinocyte transplantation on a hyaluronic acid matrix. *J Eur Acad Dermatol Venereol* 2000; 14: 187-90.
38. Zhang XB, He YQ, Zhou H, et al. A case of pyoderma gangrenosum responding to high-dose intravenous immunoglobulin therapy. *Chin Med J* 2006; 119: 1230-2.
39. Dirschka T, Kastner U, Behrens S, Altmeyer P. Successful treatment of pyoderma gangrenosum with intravenous human immunoglobulin. *J Am Acad Dermatol* 1998; 39: 789-90.
40. Tan MH, Gordon M, Lebwohl O, et al. Improvement of pyoderma gangrenosum and psoriasis associated with Crohn's disease with anti-tumor necrosis factor-alpha monoclonal antibody. *Arch Dermatol* 2001; 137: 930-3.
41. Mimouni D, Anhalt GJ, Kouba DJ, Nousari HC. Infliximab for peristomal pyoderma gangrenosum. *Br J Dermatol* 2003; 148: 813-6.
42. Romero-Gómez M, Sánchez-Muñoz D. Infliximab induces remission of pyoderma gangrenosum. *Eur J Gastroenterol Hepatol* 2002; 14: 907.
43. Brooklyn TN, Dunnill MG, Shetty A, et al. Infliximab for the treatment of pyoderma gangrenosum: a randomised, double blind, placebo controlled trial. *Gut* 2006; 55: 505-9.
44. Fonder MA, Cummins DL, Ehst BD, et al. Adalimumab therapy for recalcitrant pyoderma gangrenosum. *J Burns Wounds* 2006; 5: e8.
45. Hubbard VG, Friedmann AC, Goldsmith P. Systemic pyoderma gangrenosum responding to infliximab and adalimumab. *Br J Dermatol* 2005; 152: 1059-61.