



# Guzy endokrynne trzustki (zasady postępowania rekomendowane przez Polską Sieć Guzów Neuroendokrynnych)

Pancreatic endocrine tumors — management guidelines  
(recommended by the Polish Network of Neuroendocrine Tumors)

**Beata Kos-Kudła<sup>1</sup>, Marek Bolanowski<sup>2</sup>, Alicja Hubalewska-Dydejczyk<sup>3</sup>, Maciej Krzakowski<sup>4</sup>, Bogdan Marek<sup>5</sup>,  
Anna Nasierowska-Guttmejer<sup>6</sup>, Paweł Lampe<sup>7</sup>, Krzysztof Sworczak<sup>8</sup> oraz pozostali uczestnicy  
Konferencji Okrągłego Stołu\***

<sup>1</sup>Klinika Endokrynologii, Katedra Patofizjologii i Endokrynologii, Śląski Uniwersytet Medyczny, Zabrze

<sup>2</sup>Klinika Endokrynologii, Diabetologii i Leczenia Izotopami, Akademia Medyczna, Wrocław

<sup>3</sup>Katedra i Klinika Endokrynologii, Pracownia Medycyny Nuklearnej, Collegium Medicum Uniwersytetu Jagiellońskiego, Kraków

<sup>4</sup>Klinika Nowotworów Płuca i Klatki Piersiowej, Centrum Onkologii, Warszawa

<sup>5</sup>Zakład Patofizjologii, Katedra Patofizjologii i Endokrynologii, Śląski Uniwersytet Medyczny, Zabrze

<sup>6</sup>Zakład Patomorfologii CSK MSWiA, Centrum Onkologii, Warszawa

<sup>7</sup>Klinika Chirurgii Przewodu Pokarmowego, Śląski Uniwersytet Medyczny, Katowice

<sup>8</sup>Klinika Endokrynologii i Chorób Wewnętrznych Akademii Medycznej, Gdańsk

\*Pozostałych Autorów publikacji, oprócz pierwszego, wymieniono w kolejności alfabetycznej, podobnie jak innych uczestników Konferencji Okrągłego Stołu, których nazwiska znajdują się na końcu artykułu.

## Streszczenie

Guzy endokrynne trzustki (PETs) są rzadko występującymi nowotworami tego narządu. Większość PETs to guzy niewykazujące czynności hormonalnej. W niniejszej publikacji przedstawiono zalecenia diagnostyczno-terapeutyczne w tych nowotworach zaproponowane przez Polską Sieć Guzów Neuroendokrynnych.

Dotyczą one diagnostyki biochemicznej i lokalizacyjnej z uwzględnieniem scyntygrafii receptorów somatostatynowych, endoskopowej ultrasonografii i innych metod obrazowania, zarówno anatomicznych, jak i czynnościowych.

Duże znaczenie ma właściwie postawione rozpoznanie histopatologiczne, które determinuje dalsze postępowanie z chorymi na PETs. Terapia PETs wymaga wielokierunkowego postępowania, dlatego omówiono zasady leczenia chirurgicznego, bioterapii, chemioterapii oraz celowanego leczenia radioizotopowego opierającego się na znakowanych analogach somatostatyny.

(*Endokryinol Pol* 2008; 59 (1): 68–86)

**Słowa kluczowe:** guzy endokrynne trzustki, leczenie, diagnostyka

## Abstract

Pancreatic endocrine tumors (PETs) are rare neoplasms of this organ. The majority of PETs are tumors without hormonal activity. In this publication, we present the diagnostic and therapeutic guidelines for the management of these tumors proposed by the Polish Network of Neuroendocrine Tumors.

These guidelines refer to biochemical and location diagnostics, including scintigraphy of somatostatin receptors, endoscopic ultrasonography and other anatomical and functional imaging methods.

High importance is attached to correct histopathological diagnosis which determines further management of patients with PETs.

Antitumor therapy requires multidirectional procedure, and therefore the rules of surgical treatment, bioterapy, chemotherapy and peptide receptor radionuclide therapy are discussed. (*Pol J Endocrinol* 2008; 59 (1): 68–86)

**Key words:** pancreatic endocrine tumors, therapy, diagnosis

## 1. Epidemiologia, rokowanie/przeżycie

Wszystkie guzy neuroendokrynne trzustki (PETs, *pancreatic endocrine tumors*) stanowią około 2–10% nowo-

tworów tego narządu [1, 2]. Częstość ich występowania szacuje się na 4–12 na 1 000 000 populację [3, 4].

Biorąc po uwagę guzy hormonalnie czynne, najczęstszym jest guz insulinowy trzustki — *insulinoma* (17%),



Prof. dr hab. med. Beata Kos-Kudła, Klinika Endokrynologii, Katedra Patofizjologii i Endokrynologii, Śląski Uniwersytet Medyczny, ul. 3 Maja 13/15, 41-800 Zabrze, e-mail: endoklin@slam.katowice.pl

drugi co do częstości występowania to guz gastrynowy — *gastrinoma* (15%). Pozostałymi, rzadkimi hormonalnie czynnymi guzami trzustki, są: guzy wydzielające wazoaktywny peptyd jelitowy (VIP, *vasoactive intestinal peptide*) (*VIP-oma*) lub serotoninę (*rakowiak*), guz glukagonowy (*glukagonoma*), guz somatostatynowy (*somatostatinoma*) i inne. Guzy hormonalnie nieczynne mogą stanowić nawet 68–80% wszystkich PETs [5–10].

## 1.1. Guzy hormonalnie czynne trzustki

### 1.1.1. Guz insulinowy trzustki (*insulinoma*)

Stanowi on najczęstszy guz endokryny trzustki, występuje z częstością 1–3/1 000 000/rok. Szczyt zapadalności przypada na 5. dekadę życia, z niewielką przewagą u kobiet. Około 10% stanowią guzy mnogie, najczęściej skojarzone z zespołem mnogiej gruczolakowatości wewnątrzwydzielniczej 1 (MEN 1, *multiple endocrine neoplasia 1*) [11].

W około 90% przypadków są to guzy łagodne. Średnie przeżycie w przypadkach złośliwych guzów insulinowych wynosi 2,5–3 lat. Średnia przeżycia po leczeniu chirurgicznym wynosi 5 lat, ale w okresie 2,5–3 lat u 60% pacjentów dochodzi do nawrotu choroby [11–13].

### 1.1.2. Guz gastrynowy trzustki (*gastrinoma*)

Zapadalność określa się na 0,5–3/1 000 000/rok. Najczęściej jest to guz hormonalnie czynny, złośliwy. Według różnych statystyk stanowi do 30% guzów neuroendokrynych (NET, *neuroendocrine tumors*) trzustki [14–16]. W rzadkich przypadkach guzy gastrynowe mają lokalizację poza trzustką i dwunastnicą. W momencie pojawienia się objawów *gastrinoma* (określanych, jako zespół Zollinger-Ellisona [ZES, *Zollinger-Ellison syndrome*]) średnia wieku wynosi 48–55 lat. Ponad połowę chorych stanowią mężczyźni [16].

Większość guzów gastrynowych trzustki należy do wysoko zróżnicowanych raków endokrynych. Przerzuty do wątroby występują częściej przy umiejscowieniu guza w trzustce [16]. *Gastrinoma* mogą pojawiać się w każdej części trzustki i są zwykle dużych rozmiarów (o średnicy ok. 4 cm, jedynie 6% < 1 cm), wykazując cechy lokalnej inwazji i/lub przerzuty do regionalnych węzłów chłonnych [16–18].

U około 25% chorych z ZES przebieg choroby jest agresywny. W momencie postawienia rozpoznania przerzuty w wątrobie wykrywane są u 20–25% chorych z guzami zlokalizowanymi w trzustce. Przerzuty do wątroby są najistotniejszym czynnikiem prognostycznym. Dziesięcioletnie przeżycie pacjentów bez przerzutów wynosi 90–100%, natomiast chorych z przerzutami tylko 10–20% [2, 16, 17, 19–24].

### 1.1.3. Rzadkie hormonalnie czynne guzy neuroendokryne trzustki

Do rzadkich hormonalnie czynnych guzów neuroendokrynych trzustki (RFT, *rare functioning pancreatic neuroendocrine tumors*), które stanowią mniej niż 10% wszystkich PETs, należą guzy wydzielające VIP (*VIP-oma*) (2%), guz glukagonowy (*glukagonoma*) (1%), guz wydzielający serotoninę (*rakowiak*) (1%) i guz somatostatynowy (*somatostatinoma*) (1%) oraz guzy trzustki mogące wytwarzać, oprócz podstawowych, również inne substancje, takie jak: hormon adrenokortykotropowy (ACTH, *adrenocorticotropic hormone*), somatoliberynę (GRF, *growth hormone releasing factor*), hormon wzrostu (GH, *growth hormone*), kalcytoninę, peptyd podobny do parathormonu (PTHrP, *parathyroid hormone-related peptide tumors*), żołądkowy peptyd hamujący (GIP, *gastric inhibitory peptide*), polipeptyd trzustkowy i inne [10, 25–30]. Większość RFT to guzy złośliwe należące do grupy 2 według Światowej Organizacji Zdrowia (WHO, *World Health Organization*), z obecnością przerzutów do wątroby w momencie rozpoznania. Pięcioletnie przeżycie wynosi 80% dla wszystkich stopni zaawansowania choroby, przy czym tylko 29% przy obecności przerzutów odległych [3, 4, 10].

## 1.2. Guzy hormonalnie nieczynne trzustki

Wykrywalność tych guzów w warunkach klinicznych wynosi 3,5–4/1 000 000/rok [9, 31]. Wskaźnik występowania PETs nieczynnych hormonalnie określa się na 68–80% [6–9]. Najwyższa zapadalność przypada na 5. dekadę życia, z podobną częstością u obu płci [9, 32].

Najczęściej guzy te zlokalizowane są w głowie trzustki, rzadziej w trzonie i ogonie tego narządu [33]. Większość NET trzustki nieczynnych hormonalnie, to wysoko zróżnicowane raki neuroendokryne (grupa 2 wg WHO) [34]. Pięcioletnie przeżycie wynosi 30–63%, średnio 72 miesiące od momentu rozpoznania choroby. Agresywne leczenie chorych z przerzutami do wątroby może przedłużyć 5-letnie przeżycie do 63–82% [13, 35–38].

### 1.3. Nisko zróżnicowane raki endokryne trzustki

Nisko zróżnicowane raki endokryne (PDEC, *poorly differentiated endocrine carcinomas*) trzustki są rzadkimi guzami, a w piśmiennictwie odnotowano mniej niż 50 przypadków [39]. Nisko zróżnicowane raki endokryne trzustki stanowią 1% złośliwych (grupa 3 wg WHO, Ki-67 > 15–20%) guzów trzustki i 2–3% wszystkich guzów endokrynych tego narządu [40–43]. U chorych w podeszłym wieku guzy te częściej rozpoznaje się u mężczyzn (M:K 4:1) [39].

Nisko zróżnicowane raki endokryne trzustki w większości przypadków zlokalizowane są w głowie

trzustki, mają średnicę około 4 cm i zwykle naciekają sąsiednie narządy oraz dają odległe przerzuty. Rokowanie u chorych z PDEC jest złe. Średnia długość przeżycia pacjentów z rozсіяną chorobą nowotworową waha się 6–12 miesięcy [9, 44].

## 2. Charakterystyka kliniczna

### 2.1. Guzy hormonalnie czynne trzustki

#### 2.1.1. Insulinoma

Objawy hipoglikemii — najbardziej charakterystyczne dla tego schorzenia — można podzielić na wynikające z neuroglikopenii: bóle głowy, podwójne widzenie, mroczki przed oczami, zawroty głowy, zaburzenia zachowania, niepamięć wsteczna lub rzadko śpiączka oraz wynikające z pobudzenia autonomicznego układu nerwowego: wzmożona potliwość, osłabienie, uczucie głodu, przyrost masy ciała, drżenie mięśniowe, nudności, uczucie gorąca, niepokój oraz kołatanie serca [45, 46].

Objawy kliniczne układają się w tak zwaną triadę Whipple’a, na którą składają się:

1. Wyżej wymienione objawy hipoglikemii.
2. Obniżenie stężenia glukozy we krwi  $\leq 2,2$  mmol/l ( $\leq 40$  mg/dl).
3. Ustępowanie objawów po podaniu glukozy.

#### 2.1.2. Gastrinoma

Wszystkie objawy, z wyjątkiem tych w schyłkowej fazie procesu nowotworowego, są wywołane nadmierną sekrecją gastryny, dającą objawy ZES. *Gastrinoma* zlokalizowane w ścianie dwunastnicy stanowią 50–88% guzów odpowiedzialnych za ZES i 70–100% guzów wchodzących w skład zespołu MEN1/ZES [16]. U większości chorych z ZES stwierdza się pojedynczy wrzód dwunastnicy, objawy choroby refluksowej przełyku (GERD, *gastroesophageal reflux disease*) oraz powikłania choroby wrzodowej. Wieloogniskowa choroba wrzodowa oraz występowanie owrzodzeń o nietypowej lokalizacji należą obecnie do rzadkości. Bóle brzucha pojawiają się u 75–98% chorych, biegunka u 30–73%, zgaga u 44–56%, a krwawienie z przewodu pokarmowego u 44–75% pacjentów; ponadto występują nudności i wymioty oraz zmniejszenie masy ciała [16, 47–52].

Zespół Zollingera-Ellisona powinno się podejrzewać, gdy choroba wrzodowa jest nawracająca, o ciężkim przebiegu lub występuje rodzinie, bez infekcji *Helicobacter pylori*, a także wówczas, gdy jest ona oporna na leczenie oraz wiąże się z ciężkimi powikłaniami (perforacja, krwawienie) lub towarzyszą jej endokrynopatie, biegunka, hiperkalcemia i hipergastrynemia [16].

#### 2.1.3. Rzadkie hormonalnie czynne guzy endokryne trzustki

Najczęstszymi objawami dla *glukagonoma* są: wędrujący rumień nekrolityczny, utrata masy ciała, nietolerancja glukozy lub cukrzyca, niedokrwistość normocytowa, zapalenie błony śluzowej jamy ustnej, zakrzepice żyłne, biegunka, zaburzenia neuropsychiatryczne — głównie depresja, hipoaminoacydemia oraz uszkodzenie wątroby. Charakterystyczny dla *VIP-oma* jest zespół WDHA z ciężką biegunką, hipokalemią, hipochlorhydrią, kwasicą oraz zaczerwienieniem skóry, nietolerancją glukozy lub cukrzycą, hiperkalcemią czy rozstrzenią pęcherzyka żółciowego. Dla *somatostatynoma* charakterystyczne są: cukrzyca, tłuszczowa biegunka, kamica żółciowa oraz zmniejszenie masy ciała [10, 26, 29, 30, 53–55].

### 2.2. Guzy hormonalnie nieczynne trzustki

Objawy kliniczne pojawiają się późno i wynikają z masy guza (często hormonalnie nieczynne PETs osiągają duże rozmiary), naciekania miejscowych tkanek oraz istnienia przerzutów odległych. Dominującymi objawami są: bóle brzucha (35–78%), utrata masy ciała (20–35%), brak apetytu, nudności i wymioty (45%). Zdarzają się też krwotoki wewnętrzne, żółtaczka lub palpacyjnie wykonalny guz [9, 36, 56–59].

### 2.3. Nisko zróżnicowane raki endokryne trzustki

Objawy kliniczne obejmują: bóle brzucha, żółtaczkę, utratę masy ciała oraz powiększenie wątroby. Objawy związane z czynnością hormonalną są rzadkie, należą do nich: zespół Cushinga oraz typowe objawy rakowiaka [44, 60, 61].

## 3. Diagnostyka

### 3.1. Diagnostyka biochemiczna

#### 3.1.1. Guzy hormonalnie czynne trzustki

##### 3.1.1.1. Insulinoma

W ustaleniu rozpoznania *insulinoma* nadal złotym standardem pozostaje wykonanie 72-godzinnej próby głodowej z uwzględnieniem niżej wymienionych kryteriów [12, 45, 46, 62]:

- udokumentowana glikemia  $\leq 2,2$  mmol/l ( $\leq 40$  mg/dl) oraz współtowarzyszące nieadekwatne stężenie insuliny  $\geq 6$   $\mu$ U/l ( $\geq 36$  pmol/l);
- stężenie C-peptydu  $\geq 200$  pmol/l;
- stężenie proinsuliny  $\geq 5$  pmol/l.

Stwierdzenie braku zawartości sulfonylomocznika i jego metabolitów w surowicy i/lub w moczu może być przydatne w postawieniu rozpoznania.

### 3.1.1.2. Gastrinoma

Pierwszym krokiem diagnostycznym jest oznaczenie stężenia gastryny w surowicy krwi (u prawie wszystkich chorych są one  $> 150$  pg/ml, a przy stężeniu  $> 1000$  pg/ml i jednoczesnej hipersekcji HCl — rozpoznanie bardzo prawdopodobne) oraz pH soku żołądkowego. Inhibitory pompy protonowej (PPI, *proton pump inhibitors*) powinny być odstawię na co najmniej tydzień przed wykonaniem badania, mogą być zastąpione blokerami receptora histaminowego  $H_2$ , które z kolei powinny być odstawię dzień przed badaniem. Jeżeli stężenie gastryny na czczo jest podwyższone mniej niż 10 razy, a pH soku żołądkowego  $\leq 2$ , użyteczne może być wykonanie testu sekretynowego. Przy oznaczaniu stężenia gastryny w kolejnych dniach, tylko u mniej niż 0,5% chorych z ZES stwierdza się wartości mieszczące się w granicach normy. Z kolei pH soku żołądkowego powyżej 3 prawdopodobnie wyklucza *gastrinoma*. Należy pamiętać, że hipergastrynemia w surowicy nie jest kryterium ostatecznym rozpoznania ZES, ponieważ nadmierne stężenie tego hormonu może być spowodowane hipochlorhydrią/achlorhydrią (przewlekłe zanikowe zapalenia błony śluzowej żołądka) oraz schorzeniami z towarzyszącą hiperchlorhydrią (m.in. infekcja *Helicobacter pylori*, niewydolność nerek, zespół krótkiego jelita) [16, 50, 63, 64].

### 3.1.1.3. Rzadkie hormonalnie czynne guzy endokrynne trzustki

Diagnostyka biochemiczna tych guzów polega na potwierdzeniu obecności w surowicy krwi podwyższonych stężeń specyficznych markerów, takich jak glukagon  $> 1000$  pg/ml, wazoaktywny peptyd jelitowy (VIP, *vasoactive intestinal peptide*)  $> 170$  pg/ml, somatostatyna ponad 50-krotnie przekraczająca wartości referencyjne w lokalizacji trzustkowej [29, 65, 66].

### 3.1.2. Guzy hormonalnie nieczynne trzustki

Hormonalnie nieczynne PETs mogą wydzielać hormony i neurotransmitery w stężeniach zbliżonych do norm laboratoryjnych, ale nie są one w stanie wyindukować objawów wynikających z ich hipersekcji.

W badaniach biochemicznych może być wykorzystana chromogranina A (CgA, *chromogranin A*), która jest markerem większości NET [3]. Natomiast, zarówno podstawowe wydzielanie polipeptydu trzustkowego (PP, *pancreatic polypeptide*), jak i stymulowane posiłkiem może być użytecznym markerem niewydzielających PETs, wchodzących w skład zespołu MEN1. Jednoczesne oznaczenie CgA i PP zwiększa czułość diagnostyczną.

Ponadto w diagnostyce hormonalnie nieczynnych guzów mogą być wykorzystane: neuronospecyficzna enolaza (NSE, *neuron specific enolase*) oraz podjednostki

$\alpha$  i  $\beta$  ludzkiej gonadotropiny kosmówkowej (hCG, *human chorionic gonadotropin*). Jednoczesne oznaczenie CgA i NSE wykazuje wyższą czułość niż każdego z tych markerów osobno [67]. Specyficznych markerów NET nie poleca się we wszystkich przypadkach.

### 3.1.3. Nisko zróżnicowane raki endokrynne trzustki

Badania przesiewowe z oznaczaniem CgA oraz hormonów wypadają u chorych z tymi nowotworami zwykle negatywnie. W diagnostyce biochemicznej użyteczna może być NSE traktowana jako marker guza [41, 44].

## 3.2. Diagnostyka patomorfologiczna

### 3.2.1. Nazewnictwo i klasyfikacja guzów endokrynnych trzustki

Guzy endokrynne trzustki wywodzą się z komórek neuroendokrynnych tworzących w trzustce wyspy Langerhansa, część endokrynną narządu. Nowotwory pochodzące z tych komórek, niezależnie od ich czynności hormonalnej, powszechnie od dawna określano terminem wyspiak (*insuloma*), którego dzisiaj nie powinno się już używać. Innymi klinicznymi nazwami PETs są *insulinoma*, *gastrinoma*, *glukagonoma*, *VIP-oma*, *somatostatynoma*. Nazwy te pochodzą od hormonu produkowanego i wydzielanego przez komórki nowotworowe oraz wywołującego charakterystyczne objawy zespołów klinicznych. Wyżej wymienione terminy odnoszą się do kliniki lub histogenezy nowotworów trzustki, natomiast nie określają ich stopnia zróżnicowania histopatologicznego [68, 69]. Według wytycznych Europejskiego Towarzystwa Guzów Neuroendokrynnych (ENETS, *The European Neuroendocrine Tumor Society*), klinicznie przydatne z onkologicznego punktu widzenia są następujące cechy mikroskopowe: podstawowa grupa histologiczna PETs według WHO [70] oraz specyfikacji narządowej [65], stopień dojrzałości (*grading*) [71] oraz stopień kliniczno-patologicznego zaawansowania nowotworu pTNM i klinicznego stopnia zaawansowania (*staging*) [72]. Wymienione parametry są czynnikami prognostycznymi PETs (przewidują przebieg nowotworu) oraz predykcyjnymi, stanowiąc podstawę do decyzji terapeutycznych.

### 3.2.2. Rodzaje materiału i technik badawczych

Materiał diagnostyczny może pochodzić z pierwotnego guza trzustki lub jego przerzutów. Często, zwłaszcza w hormonalnie nieczynnych PETs, pierwszym ich objawem są przerzuty do wątroby. W zależności od technik pobrania wyróżnia się materiał cytologiczny otrzymany za pomocą biopsji aspiracyjnej cienkoigłowej (BAC) oraz materiał tkankowy.

Biopsji aspiracyjnej cienkoigłowej nie rekomenduje się jako standardu diagnostycznego w PETs. Metoda

ta może być jednak przydatna w ocenie guza pierwotnego przed lub w trakcie operacji, gdy nie można uzyskać materiału tkankowego. Zastosowana także może być do diagnostyki przerzutów do wątroby, zwłaszcza przy znanym punkcie wyjścia nowotworu. Nowe techniki (np. *cellblock*) zwiększają czułość biopsji aspiracyjnej cienkoigłowej, przez co diagnostykę cytologiczną można stosować szerzej. Powszechnie przyjęte zalecenia diagnostyczne wskazują jednak na konieczność potwierdzenia rozpoznania cytologicznego za pomocą badania histopatologicznego, zwłaszcza przy podejmowaniu decyzji terapeutycznych. **Materiał tkankowy** może być pobrany następującymi metodami: 1) biopsji gruboigłowej z guza trzustki pod kontrolą endoskopowej ultrasonografii (EUS, *endoscopic ultrasonography*), 2) biopsji gruboigłowej przerzutu do wątroby pod kontrolą ultrasonografii (USG, *ultrasonography*) lub 3) w czasie operacji. Materiał operacyjny stanowi trzustka z guzem i tkankami otaczającymi oraz węzły chłonne. W przypadkach nieresekcyjnych reprezentatywne wycinki pochodzą z guza pierwotnego lub jego przerzutów [9].

Podstawą w diagnostyce PETs jest badanie histopatologiczne. Zaleca się ustalenie rozpoznania mikroskopowego guza trzustki przed operacją, ale nie jest ono wymagane. Ostateczna weryfikacja typu nowotworu wraz z czynnikami prognostycznymi przebiega na podstawie oceny materiału operacyjnego.

Testy DNA w kierunku zespołów nowotworów uwarunkowanych dziedzicznie wykonuje się jedynie u osób z klinicznie podejrzanymi predyspozycjami do zespołu MEN1 lub von Hippel-Lindau (VHL), mnogimi guzkami, obecnością zmian prekursorowych pod postacią ognisk nesidioblastozy lub mikrogruczolaków o średnicy poniżej 0,5 cm w trzustce poza guzem. Badanie DNA polega na analizie mutacji genu *menin* i VHL.

### 3.2.3. Minimalny raport histopatologiczny

Minimalny raport histopatologiczny powinien zawierać dane makro- i mikroskopowej oceny guza/guzów klinicznie przydatnych do podjęcia decyzji terapeutycznych. Warunkiem prawidłowej oceny patomorfologicznej materiału operacyjnego jest oznaczenie tuszem marginesów chirurgicznych przez chirurga.

Patomorfolog w badaniu makroskopowym powinien ocenić:

- liczbę i wielkość guza/guzów;
- umiejscowienie anatomiczne (głowa, trzon, ogon trzustki) i rozległość nacieku w trzustce;
- przechodzenie nacieku poza trzustkę do tkanki tłuszczowej okołotrzustkowej, wnikanie do ściany dwunastnicy lub innych narządów;
- marginesy chirurgiczne oznaczone tuszem;
- wszystkie usunięte węzły chłonne.

Ocenię mikroskopowej poddaje się reprezentatywne wycinki z guza, trzustki poza guzem, marginesów chirurgicznych oraz węzłów chłonnych pobrane przez patologa, utrwalone w 10% buforowanej formalinie i zatopione w parafinie. Rozpoznanie NET powinno się ustalać na podstawie preparatów histopatologicznych barwionych hematoksyliną i eozyną oraz potwierdzone badaniami immunohistochemicznymi z użyciem markerów komórek neuroendokrynnych CgA i synaptofizyny (SYN, *synaptophysin*).

Rozpoznanie mikroskopowe guzów neuroendokrynnych trzustki powinno zawierać:

1. Grupę histologiczną PETs według klasyfikacji WHO z 2000 roku z uwzględnieniem specyfikacji narządowej zgodnie z wytycznymi ENETS.
2. Stopień histologicznej dojrzałości (cecha G — *grading*).
3. Stopień histologiczno-patologicznego zaawansowania nowotworu według klasyfikacji pTNM.
4. Stopień klinicznego zaawansowania (*staging*).

#### 3.2.3.1. Grupy histologiczne PETs

Guzy neuroendokrynne trzustki, nieczynne i czynne hormonalnie, podzielono na 4 grupy według wspólnej dla NET układu pokarmowego klasyfikacji WHO z 2000 roku oraz ustaleń ENETS z 2004 roku [73]. Wyróżnia ona następujące typy PETs:

Grupa 1: wysoko zróżnicowane guzy neuroendokrynne stanowią w większości dwie grupy nowotworów — *insulinoma* (ok. 40% przypadków) i guzy hormonalnie nieczynne (30–35%). W zależności od rokowania dzielą się one na dwie podgrupy:

- 1A — tworzą PETs o przebiegu łagodnym charakteryzujące się guzem ograniczonym do trzustki, średnicą poniżej 2 cm, mniej niż 2 figurami podziału w 10 dużych polach widzenia (HPF, *high power field*), indeksem proliferacyjnym Ki-67 poniżej 2%;
- 1B — stanowią guzy o niepewnym rokowaniu i małej złośliwości, które cechuje ograniczenie do trzustki, średnica powyżej 2 cm, angioinwazja i/lub naciekanie przestrzeni okołonaczyniowych lub wielkość powyżej 2 cm, powyżej 2 figur podziału na 20 HPF lub indeks proliferacyjny Ki-67 powyżej 2%.

Grupę tą tworzą guzy hormonalnie nieczynne oraz czynne (*gastrinoma*, *insulinoma*, *glukagonoma*, *somatostatynoma*) lub z zespołami klinicznymi wywołanymi ektopowym wydzielaniem hormonów.

Grupa 2: rak neuroendokrynny wysoko zróżnicowany wykazujący cechy złośliwości, takie jak obecność przerzutów i naciekanie tkanek/narządów sąsiadujących.

Grupa 3: rak neuroendokrynny nisko zróżnicowany, który jest rozpoznawany w przypadkach odległych przerzutów, litych struktur i martwicy w badaniu mikroskopowym, wysokiego indeksu proliferacyjnego Ki-67 i mitotycznego oraz często występującej akumulacji białka TP53.

Tabela I. Kryteria oceny mikroskopowej guzów trzustki według klasyfikacji WHO i wytycznych ENETS

Table I. Criteria of microscopic assessment of pancreatic endocrine tumors according to WHO classification and ENETS recommendations

Przebieg kliniczny	Klasyfikacja WHO	Przerzuty	Naciekanie	Stopień dojrzałości histologicznej	Wielkość guza (cm)	Angioinwazyjność	Ki-67 (%)
Łagodny	Grupa 1A	Nieobecne	Nieobecne	Wysoko zróżnicowany	≤ 2	Brak	< 2
Łagodny lub o małej złośliwości	Grupa 1B	Nieobecne	Nieobecne	Wysoko zróżnicowany	> 2	+/-	2
Mała złośliwość	Grupa 2	Obecne	Obecne	Wysoko zróżnicowany	Zwykle > 3	+	> 2
Wysoka złośliwość	Grupa 3	Obecne	Obecne	Nisko zróżnicowany	Każda	+	> 20

Tabela II. Propozycja oceny stopnia klinicznego zaawansowania PETs według ENETS

Table II. Disease staging of PETs proposed by ENETS

Stopień zaawansowania (Staging)	Cecha T	Cecha N	Cecha M
Stopień I	T1	N0	M0
Stopień IIa	T2	N0	M0
Stopień IIb	T3	N0	M0
Stopień IIIa	T4	N0	M0
Stopień IIIb	Każda cecha T	N1	M0
Stopień IV	Każda cecha T	Każda cecha N	M1

Kryteria oceny mikroskopowej poszczególnych typów PETs przedstawiono w tabeli I [71].

### 3.2.3.2. Stopień kliniczno-patologicznego (klasyfikacja pTNM) oraz stopień klinicznego zaawansowania PETs

Stopień kliniczno-patologicznego zaawansowania PETs opiera się na następującej klasyfikacji pTNM [72]:

T — guz pierwotny

TX — guz pierwotny nie może być zbadany

T0 — nie stwierdzono obecności guza pierwotnego

T1 — guz ograniczony do trzustki o średnicy < 2 cm

T2 — guz ograniczony do trzustki o średnicy 2–4 cm

T3 — guz ograniczony do trzustki o średnicy > 4 cm lub naciekający dwunastnicę lub przewód żółciowy wspólny

T4 — guz naciekający sąsiednie narządy (żołądek, śledzionę, okrężnicę, nadnercze) lub ścianę dużych naczyń (pień trzewny lub tętnicę krezkową górną)

(dla każdego T należy dodać „m” przy zmianach mnogich)

N — regionalne węzły chłonne

NX — okoliczne węzły chłonne nie mogą być zbadane

N0 — nie stwierdzono przerzutów do węzłów chłonnych

N1 — obecne przerzuty w węzłach chłonnych

M — ocena przerzutów odległych

MX — nie badano przerzutów odległych

M0 — nie stwierdzono obecności przerzutów odległych

M1 — obecne przerzuty odległe

W tabeli II przedstawiono propozycję pTNM i stopnie klinicznego zaawansowania choroby nowotworowej zaproponowane przez ekspertów ENETS [72].

### 3.2.3.3. Stopień histologicznej dojrzałości PETs

Ocena stopnia histologicznej dojrzałości (*grading*) nowotworu dwoma sposobami jest obowiązkowym elementem rozpoznania. Pierwszą metodą jest pomiar liczby figur podziału w 10 dużych polach widzenia (jedno pole widzenia = 2 mm<sup>2</sup>) o największym nasileniu mitoz przy powiększeniu 400 razy. Drugim kryterium określenia stopnia histologicznej dojrzałości (*grading*) jest immunohistochemiczna weryfikacja indeksu proliferacyjnego Ki-67 z przeciwciałem MIB1, liczona za

Tabela III. Kryteria oceny stopnia histologicznej dojrzałości PETs (cecha G)

Table III. Grading system for PETs

Stopień histologicznej dojrzałości (cecha G)	Aktywność mitotyczna	Aktywność proliferacyjna
G1	< 2	≤ 2
G2	2–20	3–20
G3	> 20	> 20

pomocą procentu komórek wykazujących dodatnią reakcję jądrową na 2000 badanych komórek w polach o największej aktywności proliferacyjnej. Szczegółowy opis oceny tego parametru podano w części patomorfologicznej podanej w zaleceniach ogólnych dotyczących postępowania o GEPNET (str. 41–56).

### 3.2.3.4. Podział kliniczny PETs z wytycznymi histopatologicznymi

**Gastrinoma.** W 80% przypadków *gastrinoma* z ZES występuje jako guz sporadyczny i nieuwarunkowany rodzinnie. Jedynie w 20% przypadków jest dziedziczny pod postacią zespołu MEN1. W momencie rozpoznania *gastrinoma* w 50–80% przypadków jest wysoko zróżnicowanym rakiem neuroendokrynnym (grupa 2 wg WHO) o średnicy powyżej 1 cm (średnio 3,8 cm), wykazuje miejscową inwazję, wnikając do tkanki tłuszczowej okołotrzustkowej i daje przerzuty do okolicznych węzłów chłonnych. Stwierdza się w jego utkaniu pojedyncze figury podziału oraz MIB1 powyżej 10%. W utkaniu mikroskopowym zwykle występują struktury mieszane lite i cewkowe, obraz ten nie różni się od innych GEP NET. W *gastrinoma* przebiegającym z MEN1/ZES zaleca się immunohistochemiczną ocenę ekspresji różnych hormonów, takich jak: PP, glukagonu, insuliny, somatostatyny (SST, *somatostatin*) zarówno we wszystkich guzach pierwotnych, jak i przerzutach w celu oceny całego spektrum czynności hormonalnej nowotworu.

Badanie cytologiczne, poza śródoperacyjnym wykonaniem biopsji aspiracyjnej cienkoigłowej, nie przydaje się w diagnostyce *gastrinoma*.

**Insulinoma.** Jest hormonalnie czynnym guzem z komórek  $\beta$ . Za pomocą badania makroskopowego stwierdza się dobrze ograniczony guz, o mniejszej spistości niż otaczające go tkanki, na przekroju barwy czerwono-brązowej. W utkaniu mikroskopowym widać obfite podścielisko ze złożami amyloidu. Wymieniona cecha wyróżnia *insulinoma* spośród innych guzów neuroendokrynnych trzustki. W większości przypadków nowotwór ten rozpoznaje się jako wysoko zróżnicowany guz neuroendokrynnym (grupa 1 wg WHO), tylko sporadyczne przypadki kwalifikuje się jako grupa 2 lub 3 [65]. Krytycznymi cechami mikroskopowymi i immu-

nohistochemicznymi są: liczba figur podziału, aktywność proliferacyjna MIB1, angioinwazyjność oraz naciekanie pni nerwowych. Immunohistochemiczna ocena ekspresji insuliny nie jest obowiązkowa do potwierdzenia rozpoznania. Ze względu na szybkie uwalnianie insuliny przez produkujące je komórki, badanie to może wypaść ujemnie, mimo stwierdzonych objawów klinicznych charakterystycznych dla *insulinoma*.

Badania cytologiczne nie poleca się jako standardowego w diagnostyce tego nowotworu. Badania genetyczne kierunku rodzinnego uwarunkowania wskazane są w przypadkach rodzinnego wywiadu zespołu MEN1 lub von Hippel-Lindau, mnogich guzów lub obecności zmian prekursorowych (*nesidioblastosis*) w tkance trzustki otaczającej guz.

### Rzadko występujące guzy hormonalnie czynne.

W większości przypadków są wysoko zróżnicowanymi guzami grupy 1 lub 2 według WHO. Istotnymi cechami prognostycznymi są liczba figur podziału w 10 HPF, aktywność proliferacyjna MIB1, angioinwazyjność, naciekanie pni nerwowych oraz naciek przekraczający trzustkę. Ponadto, immunohistochemicznej ekspresji akumulacji białka TP53 i receptora somatostatynowego typu 2A (sstr 2A) nie zaleca się w rutynowym badaniu. Wskazaniem do jego wykonania jest ujemny wynik scyntygrafii receptorów somatostatynowych (SRS, *somatostatin receptor scintigraphy*).

Badania genetyczne, podobnie jak w innych guzach przy pozytywnym wywiadzie rodzinnym w kierunku MEN1, wykonuje się w mnogich guzkach i zmianach prekursorowych w trzustce poza guzem [71].

**Guzy hormonalnie nieczynne.** Guzy hormonalnie nieczynne dzielą się na wysoko (grupa 1 i 2 wg WHO) [72] i nisko zróżnicowane (grupa 3 wg WHO) [9]. Guzy wysoko zróżnicowane makroskopowo tworzą guzki o rozprężającym marginesie wzrostu, pozbawione torebki lub częściowo otorebkowane, przeważnie miękkie. Na przekroju są barwy zmiennej od bordowej do żółtej, tworzą układy zrazikowe, czasem występuje martwica lub zmiany zwyrodnieniowe i struktury torbielowate. Istotnymi czynnikami prognostycznymi są: wielkość guza (średnica < 2 cm wskazuje na wysoko zróżnicowany guz neuroendokrynnym, powyżej 2 cm na wysoko zróżnicowanego raka neuroendokrynnego),

liczba figur podziału w 10 HPF, aktywność proliferacyjna, angioinwazyjność, naciekanie pni nerwowych i tkanek okołotrzustkowych.

**Nisko zróżnicowane guzy endokrynne trzustki** mają średnicę około 4 cm i powyżej, naciekają tkanki otaczające, a ich przerzuty odległe wykrywa się w momencie diagnostyki. W obrazie mikroskopowym wykazują więcej niż 10 figur podziału w 10 HPF, wysoki indeks proliferacyjny Ki-67, zbudowane są zwykle z małej komórki, ulegają martwicy oraz immunohistochemicznie wykrywa się akumulację białka TP53, świadcząca o zaburzeniach genu *TP53*. Barwienie w kierunku specyficznych hormonów produkowanych przez NET zwykle wypada ujemnie. Wskazana natomiast jest diagnostyka różnicowa między NET a nowotworami innego pochodzenia. Biopsji aspiracyjnej cienkoigłowej nie zaleca się w tych przypadkach, nie mniej może być pomocna.

### 3.2.3.5. Podsumowanie. Raport histopatologiczny

#### A. Opis makroskopowy:

1. Wymiary materiału operacyjnego, określenie marginesów chirurgicznych (wcześniej oznaczonych przez chirurga).
2. Cechy makroskopowe guza: liczba, lokalizacja, wielkość (3 wymiary w centymetrach), obraz na przekroju.
3. Liczba węzłów chłonnych.
4. Obraz trzustki i tkanek (narządów) poza guzem.

#### B. Opis mikroskopowy:

1. Typ histopatologiczny według klasyfikacji WHO.
2. Stopień histologicznej dojrzałości (*grading*).
3. Stopień kliniczno-patologicznego zaawansowania (pTNM).
4. Ocena resekcyjności (R; R0 — makro- i mikroskopowo bez nacieków raka w marginesach chirurgicznych, R1 — tylko mikroskopowo naciek raka obecny w linii cięcia, R2 — makro- i mikroskopowo naciek w linii cięcia chirurgicznego).
5. Ocena ekspresji markerów neuroendokrynnych: CgA, SYN (we wszystkich przypadkach) oraz gastryny, insuliny, SST w przypadku guzów hormonalnie czynnych (dodatkowo).
6. Aktywność mitotyczna mierzona w 10 dużych polach widzenia przy powiększeniu 400 razy w polach o największej liczbie mitoz.
7. Aktywność proliferacyjna na podstawie ekspresji immunohistochemicznej MIB1 (anty Ki-67) w polu o najintensywniejszej reakcji.
8. Ocena prognostycznych cech mikroskopowych:
  - angioinwazyjności (zatory z komórek raka w świetle naczyń);
  - naciekania pni nerwowych;

— określenia rozległości nacieku (ograniczony do trzustki lub przechodzący poza nią do tkanki tłuszczowej lub zajmujący ścianę dwunastnicy lub inne narządy).

9. Szerokość marginesów chirurgicznych.
10. Ocena stanu węzłów chłonnych (liczba węzłów z przerzutami, stosunek przerzutów do torebki węzła i tkanek otaczających, ocena angioinwazyjności naczyń okołowęzłowych).

## 4. Diagnostyka lokalizacyjna

### 4.1. Badania ultrasonograficzne

Czułość konwencjonalnych badań USG, najczęściej wykonywanych jako badania pierwszego rzutu w detekcji zmian pierwotnych i w ocenie stopnia zaawansowania choroby jest ogólnie znana. Dla guzów małych — takich jak *insulinoma* i *gastrinoma* — jest ona niska i wynosi 19–70% w zależności od doświadczenia ośrodka i stosowanej aparatury. Dla guzów większych, najczęściej niewydzielających guzów trzustki i *glukagonoma* rozpoznawanych najczęściej późno, czułość przezbrzusznego USG jest oczywiście większa [74–76].

Największe znaczenie w diagnostyce guzów małych ma EUS, osiągając w przypadku małych guzów insuliniowych czułość sięgającą 94% [77–82]. Ograniczeniem dla EUS może być lokalizacja guza w ogonie trzustki lub obecność małych, słabo hipoechogennych guzów położonych głęboko w miąższu trzustki [77, 83]. W przypadku guzów gastrynowych zlokalizowanych w dwunastnicy i poza miąższem trzustki czułość badania ocenia się na poziomie 50% [81, 84]. Endoskopowa ultrasonografia także odgrywa istotną rolę w diagnostyce różnicowej guzów trzustki o niejednoznacznym charakterze biologicznym oraz w przedoperacyjnej ocenie zaawansowania klinicznego guza. Istnieją pewne specyficzne cechy badania EUS różnicujące raki trzustki od guzów pochodzenia neuroendokrynne, jak również guzy hormonalnie czynne od guzów hormonalnie nieczynnych [85]. Potwierdzono także przydatność EUS w ocenie zaawansowania zmian, szczególnie w ocenie naciekania naczyń krwionośnych [86].

W ostatnich latach coraz częściej wykorzystuje się badanie EUS do wykonania biopsji cienkoigłowych poprzez ścianę żołądka. Uważa się, że ten tor dostępu znacznie zmniejsza ryzyko rozsiewu komórek nowotworowych. W pracy Voss i wsp. [87] trafność diagnostyczna tak wykonanej biopsji w rozpoznaniu raka trzustki wyniosła 81%, natomiast PETs — 46,7%.

Obecnie przeprowadza się badania nad możliwością wykorzystania ultrasonograficznych środków kontrastowych w badaniu EUS. Do nowoczesnych środków należących do tej grupy zalicza się tak zwane preparaty mikropęcherzykowe, działające przez tworzenie



drobnych pęcherzyków gazu (np. powietrza, fluorku siarki) odbijających ultradźwięki. Aktualnie prowadzone są badania nad wykorzystaniem tej metody w diagnostyce różnicowej guzów trzustki, w tym PETs [88, 89]. W diagnostyce przedoperacyjnej możliwe jest podanie w trakcie EUS barwnika (błękitu metylowego) do tkanki guza, umożliwiając szybszą śródoperacyjną detekcję zmian. W ostatnich latach EUS stała się więc podstawowym narzędziem w diagnostyce PETs wykrywającym zmiany małe do około 5 mm.

Wewnątrzprzewodowa endoskopowa ultrasonografia (IDUS, *intraductal ultrasonography*) może przewyższać EUS w wykrywaniu PETs. W metodzie tej sondę o średnicy 2 mm wprowadza się do przewodu Wirsunga przez kanał duodenoskopu [90].

Śródoperacyjne badanie USG (IOUS, *intraoperative ultrasound*) ma podobną jak EUS czułość w detekcji niedużych PETs [91–94]. Czułość badania, w połączeniu ze śródoperacyjną oceną palpacyjną wynosi do 97% [95]. W przypadku *gastrinoma* czułość badania w obrębie trzustki jest bliska 100%, przy położeniu pozatrzustkowym spada do 58% [96]. Śródoperacyjne badanie USG pozwala także na detekcję guzów wieloogniskowych i zmian przerzutowych w obrębie wątroby. Badanie IOUS wykonuje się także podczas laparoskopii [89].

#### 4.2. Badania tomografii komputerowej i rezonansu magnetycznego

Zgodnie z aktualnymi wytycznymi, klasyczne metody obrazowania, takie jak tomografia komputerowa (CT, *computed tomography*) i rezonans magnetyczny (MRI, *magnetic resonance imaging*), mają przede wszystkim znaczenie w ocenie stopnia zaawansowania choroby i w monitorowaniu odpowiedzi na terapię [74, 97]. Są również przydatne w ocenie dokładnej lokalizacji anatomicznej i operacyjności zmiany pierwotnej, a także umożliwiają wykonanie biopsji zmiany. Czułość poszczególnych metod obrazowania zależy od lokalizacji i typu guza [98, 99].

W badaniu CT bez podania środka cieniującego PETs czynne hormonalnie są zazwyczaj izodensyjne, rzadko hipodensyjne w stosunku do pozostałego mięszu trzustki. Większość guzów jest bogato unaczyniona (80% *insulinoma*) i w fazie tętniczej ulega znacznemu wzmocnieniu. Małe guzy poniżej 1 cm mogą być rozpoznane bardziej na podstawie dynamiki wzmocnienia niż nieregularności zarysu gruczołu. W fazie mięszkowej lub wrotnej niektóre guzy nadal są widoczne, ale większość jednak jest izodensyjna i niedostrzegalna. Guzy niewydzielające wykazują słabsze wzmocnienie po podaniu środka cieniującego, są niejednorodne z obszarami martwicy. Podczas gdy zwapnienia w gruczołakorakach są bardzo rzadkie, to przynajmniej w 25% czynnych i nieczynnych PETs można je zauwa-

żyć. W większych guzach stwierdza się wtórne poszerzenie przewodu trzustkowego i zanik mięszu narządu. Jedynymi cechami różnicującymi zmiany złośliwe od łagodnych są nacieki przylegających struktur i przerzuty odległe. Przerzuty do wątroby wykrywa się za pomocą fazy tętniczej badania [99, 100].

Spiralna wielorzędowa tomografia komputerowa (MDCT, *multidetector computed tomography*) dzięki takim zaletom, jak szybkie obrazowanie z redukcją artefaktów związanych z ruchami oddechowymi, możliwością uzyskania bardzo cienkich warstw z rekonstrukcją we wszystkich płaszczyznach, czy optymalne użycie środka kontrastowego, pozwala również na uwidocznienie zmian mniejszych niż 1,0 cm [100]. Czułość MDCT z kontrastem w diagnostyce na przykład *insulinoma* określa się na 63%, a MDCT z kontrastem z zastosowaniem cienkich 1-milimetrowych warstw sięga 85–94% [100, 101]. Według danych z piśmiennictwa, w zależności od techniki badania i typu guza czułość detekcji przerzutów do wątroby sięga 50–90% [76, 102, 103].

Badanie MRI przy zastosowaniu optymalnego protokołu badania ma podobną czułość w diagnostyce PETs, jak CT i sięga 80–90% [104–107]. Zmiany te są hipointensywne w obrazach T1-zależnych i hiperintensywne w obrazach T2-zależnych. Poza tym w obrazowaniu MRI, w tak zwanej ocenie przesunięcia chemicznego (*chemical shift*), wykorzystuje się fakt relatywnie zwiększonej zawartości lipidów w tkance guzów NET. Ułatwia to różnicowanie zmian ogniskowych w wątpliwych sytuacjach [74]. Poprawę czułości badań MRI w tej grupie pacjentów osiąga się również poprzez zastosowanie nowoczesnych kontrastów stosowanych w tej metodzie [99]. Postęp, jaki dokonał się w ostatnich latach w technice obrazowania metodą MRI, przyczynił się do poprawy czułości tej metody w detekcji PETs.

#### 4.3. Diagnostyka radioizotopowa

Obserwowany w ostatnich latach rozwój metod diagnostycznych w medycynie nuklearnej, takich jak SRS i pozytronowa tomografia emisyjna (PET, *positron emission tomography*), także w połączeniu ze śródoperacyjną detekcją przy użyciu sondy izotopowej, przyczynił się do lepszej wykrywalności tych guzów i ich przerzutów. Badanie to może identyfikować zmiany niewidoczne obrazowaniem anatomicznym, zwiększając szansę znalezienia ogniska pierwotnego i ustalenia właściwego stopnia zaawansowania nowotworu [99, 108–113]. Scyntygrafia receptorów somatostatynowych może być także metodą pierwszego rzutu w ocenie stopnia zaawansowania procesu nowotworowego, diagnostyce wznowy i w monitorowaniu pacjentów. Dodatni wynik SRS staje się także podstawą do włączenia terapii zimnymi i znakowanymi izotopami analogami SST [109, 114–116].

Czułość SRS z zastosowaniem  $^{111}\text{In}$ -Octreoscanu w diagnostyce zmiany pierwotnej poszczególnych typów PETs wynosi odpowiednio: w *gastrinoma*, *VIP-oma* i *glukagonoma* 70–100% [109, 117–120], w *insulinoma* 50–60% [111], w guzach hormonalnie nieczynnych około 90%. Scyntygrafia z zastosowaniem  $^{111}\text{In}$ -Octreoscanu pozwala wykryć około 90% przerzutów GEP NET do wątroby [121–123]. Ogólnie czułość SRS szacuje się na 71–96% [123–128], podczas gdy swoistość mieści się w granicach 76–95% [119, 120, 123, 124]. Zastosowanie techniki tomografii emisyjnej pojedynczego fotonu (SPECT, *single proton emission computed tomography*) istotnie poprawia czułość metody [120, 129, 130].

W ostatnich latach coraz powszechniej w SRS stosuje się analogi somatostatyny znakowane technetem  $^{99\text{m}}\text{Tc}$  [114, 131–133]. Przydatność  $^{99\text{m}}\text{Tc}$ -EDDA/HYNIC-Tyr(3)-octreotide ( $^{99\text{m}}\text{Tc}$ -EDDA/HYNIC-TOC) w diagnostyce PETs potwierdzili między innymi Gabriel i wsp. [131]. W przypadku użycia  $^{99\text{m}}\text{Tc}$ -[ $^{99\text{m}}\text{Tc}$ -EDDA/HYNIC]octreotate stwierdzono, że jest on w większym stopniu wychwytywany przez komórki guzów trzustki i przysadki, posiadających receptory somatostatynowe, niż oktreotyd.

Ograniczeniem SRS jest brak możliwości precyzyjnej lokalizacji zmiany, dlatego konieczne trzeba analizować to badanie w łączności z wynikami innych badań obrazowych. Możliwość nałożenia obrazów tomograficznego i scyntygraficznego z użyciem techniki *fusion image* (np. SPECT-CT) umożliwia dokładną lokalizację anatomiczną zmiany widocznej w obrazowaniu metabolicznym i przyczynia się do zwiększenia swoistości i czułości diagnostycznej [134, 135].

$^{18}\text{F}$ -Fluorodeoksyglukozę (FDG) wykorzystuje się w przypadku diagnostyki PETs szybko rosnących o przebiegu agresywnym i najczęściej gorzej rokujących (grupa 3 i 4 wg WHO) [136]. Obecnie największe nadzieje w diagnostyce PET wiąże się z zastosowaniem analogów somatostatyny znakowanych  $^{68}\text{Ga}$ : DOTA-TOC i DOTA-NOC, w przyszłości  $^{64}\text{Cu}$ -TETA-oktreotyd [136, 137].

Kolejnym krokiem w poprawie czułości diagnostyki lokalizacyjnej małych guzów endokrynych trzustki (*gastrinoma*, *insulinoma*) jest zastosowanie śródoperacyjnej sondy radioizotopowej (RGS, *radioguided surgery*) [138–141].

Angiografia, należąca do grupy badań inwazyjnych, wykrywa zależnie od doniesienia 30–90% guzów trzustki, a w połączeniu z dotętniczną stymulacją jonami wapnia (ASVS, *arterial stimulation venous sampling*) nawet 80–100% PETs. Są to jednak procedury obciążone większym współczynnikiem powikłań [76, 92]. Natomiast czułość powszechnie stosowanej palpacji śródoperacyjnej opisuje się na 60–80% [142]. Metoda ta jest jednak wyraźnie mniej przydatna w wykrywaniu zmian zlokalizowanych w głowie trzustki.

Mimo stosowania wielu nowoczesnych badań, diagnostyka lokalizacyjna PETs nadal sprawia trudności i powinna być dostosowana indywidualnie do każdego przypadku.

#### 4.4. Diagnostyka lokalizacyjna poszczególnych PETs

##### 4.4.1. Insulinoma

Zazwyczaj są to guzy małe poniżej 2 cm (ok. 66% przypadków), najczęściej należą do grupy 1 według WHO, pojedyncze (85%) i zlokalizowane w 99% przypadków w trzustce, z podobną częstością we wszystkich częściach tego narządu [1, 12, 104]. Prowadząc diagnostykę lokalizacyjną w poszukiwaniu przyczyny hiperinsulinizmu z towarzyszącymi objawami hipoglikemii należy pamiętać, że w około 4% jego przyczyną jest hiperplazja komórek  $\beta$  (*nesidioblastosis*; NIPHS, *noninsulinoma pancreatogenous hypoglycemia*).

W przypadku *insulinoma* do najbardziej czułych badań obrazowych należą endoskopowe USG (EUS) oraz śródoperacyjne badanie USG.

1. Klasyczne USG wykrywa około 30% zmian pierwotnych [76]. Czułość tej metody jest większa w detekcji zmian przerzutowych do wątroby i wynosi 50–80% [76].
2. Endoskopowa ultrasonografia jest podstawowym narzędziem diagnostycznym w tej grupie pacjentów — czułość badania w guzach małych sięga 94% [12, 78–82].  
Ograniczenia: lokalizacja guza w ogonie trzustki oraz lokalizacja pozatrzustkowa. Według piśmiennictwa w przypadku guzów ogona trzustki czułość badania może spaść do 60% [77, 83].
3. Tomografia komputerowa — 80% guzów *insulinoma* jest bogato unaczynionych i w fazie tętnicznej ulega znacznemu wzmocnieniu [99]. Małe guzy poniżej 1 cm łatwiej rozpoznać na podstawie dynamiki wzmocnienia niż nieregularności zarysu gruczołu. W fazie mięszonej lub wrotnej niektóre guzy nadal są widoczne, ale większość jednak jest izodensyjna i niedostrzegalna. Czułość MDCT z kontrastem przy optymalnym protokole z cienkimi warstwami sięga 85–94% [99, 101].
4. Czułość badania MRI jest podobna jak MDCT (ok. 90%).
5. Scyntygrafia receptorowa (SRS)  $^{111}\text{In}$ -Octreoscanu SRS — czułość detekcji zmian wynosi 50–60% [111], można oczekiwać poprawy czułości przy zastosowaniu analogów znakowanych  $^{99\text{m}}\text{Tc}$  (zgodnie z danymi z piśmiennictwa częstość ekspresji poszczególnych typów sstr w *insulinoma* jest następująca: sstr1 — 51%, sstr2 — 69%, sstr3 — 62%, sstr4 — 39%, sstr5 — 66% pacjentów).
6. Śródoperacyjne USG (IOUS) w połączeniu z palpacją śródoperacyjną osiąga czułość rzędu 95–97%

[95, 143], umożliwia detekcję zmian wieloogniskowych i zmian przerzutowych do wątroby. Czulość badania IOUS podczas laparoskopii ocenia się także na powyżej 85% [144].

7. Palpacja śródoperacyjna — szeroko stosowana, o czulości 60–80%. Metoda ta uwidacznia mniej zmian zlokalizowanych w głowie trzustki [142].
8. Śródoperacyjne zastosowanie sondy radioizotopowej (RGS) — poprawa czulości detekcji zmian pierwotnych w trzustce oraz zmian przerzutowych do okolicznych węzłów chłonnych i wątroby [140, 141].
9. W zmianach o typie *insulinoma* stosowane są także ASVS, przezwątrobowe cewnikowanie układu żyły wrotnej (THPVS, *transhepatic portal venous sampling*) oraz angiografia wraz z testem selektywnej stymulacji jonami wapnia [145]. Praktycznie metody te stosuje się w sytuacjach, gdy pozostałe techniki obrazowania nie pozwalają na lokalizację zmiany ogniskowej [12].

#### 4.4.2. Gastrinoma

*Gastrinoma* występuje najczęściej w obrębie trójkąta: głowa trzustki–dwunastnica–wnęka wątroby [1, 146]. W 48–60% przypadków w momencie rozpoznania stwierdza się przerzuty do wątroby i węzłów chłonnych, jednak w niektórych grupach pacjentów odsetek złośliwych guzów ocenia się nawet na 90% [16, 147, 148]. Należy pamiętać o możliwości zmian wieloogniskowych.

1. Ultrasonografia — wykrywa około 30% zmian pierwotnych [76], czulość tej metody jest większa w detekcji zmian przerzutowych do wątroby (50–80%) [67, 76].
2. Endoskopowa ultrasonografia — czulość badania zmiany zlokalizowanej w obrębie trzustki jest bliska 100%, spada w zmianach wieloogniskowych i zlokalizowanych pozatrzustkowo [95].
3. Śródoperacyjna ultrasonografia — podobnie jak w przypadku *insulinoma*, czulość detekcji ogniska pierwotnego w trzustce jest duża, pozwala na detekcję guzów wieloogniskowych i zmian przerzutowych w obrębie wątroby [92–94, 142].
4. Czulość badań CT i MRI w trzustkowej lokalizacji zbliżona jest do czulości diagnostyki *insulinoma*, istotna jest wartość badania w detekcji zmian przerzutowych.
5. Scyntygrafia receptorów somatostatynowych — czulość detekcji zmian w *gastrinoma* według różnych autorów wynosi 50–100% [16, 78, 102, 118, 121, 149] (zgodnie z danymi z piśmiennictwa częstość ekspresji poszczególnych typów receptorów w *gastrinoma* jest następująca: sstr1 — 71%, sstr2 — 50%, sstr3 — 92%, sstr4 — 78%, sstr5 — 81% pacjentów) [102, 150].
6. Śródoperacyjne zastosowanie sondy radioizotopowej — poprawa czulości detekcji zmian pierwotnych w trzustce oraz zmian przerzutowych do okolicznych węzłów chłonnych i wątroby [140].

W diagnostyce lokalizacyjnej małych guzów, takich jak *gastrinoma*, zasadne wydaje się stosowanie łącznie kilku metod diagnostycznych z uwzględnieniem powyższych, a w wybranych przypadkach także angiografii (czulość angiografii ocenia się na 30–50%) i cewnikowaniem żył (AVSV). W przypadku *gastrinoma* zlokalizowanego poza trzustką (dwunastnica) wykorzystuje się także śródoperacyjną transluminescencję.

#### 4.4.3. Diagnostyka lokalizacyjna *glukagonoma*, *VIP-oma*, *somatostatinoma* i guzów hormonalnie nieczynnych

*Glucagonoma*, *somatostatinoma* oraz guzy hormonalnie nieczynne w momencie rozpoznania mają najczęściej duże rozmiary (około 5–6 cm), *VIP-oma* jest nieco mniejsza (ok. 2 cm). Zmiany zazwyczaj są rozpoznawane późno i w około 70–90% przypadków tych guzów wyjściowo stwierdza się przerzuty [9, 10, 104, 151–153].

Ze względu na wielkość zmian łatwiej je zlokalizować za pomocą klasycznych metod obrazowania (USG, CT, MRI).

Scyntygrafia receptorów somatostatynowych (czulość diagnostyczna 70–100%) jest rutynowym badaniem przy ocenie ogniska pierwotnego, zaawansowania klinicznego (wykrywanie przerzutów głównie do wątroby, węzłów chłonnych, nadnerczy, kręgosłupa) i kwalifikacji do radioterapii receptorowej [9, 10, 111, 149, 154]. Najczęściej w *glukagonoma* stwierdzano ekspresję sstr1 i sstr2, w *somatostatinoma* — sstr5, w *VIP-oma* — sstr2, w guzach niewydzielających — sstr1, sstr2, sstr3 i sstr5.

#### 4.4.4. Nisko zróżnicowane raki endokryne trzustki

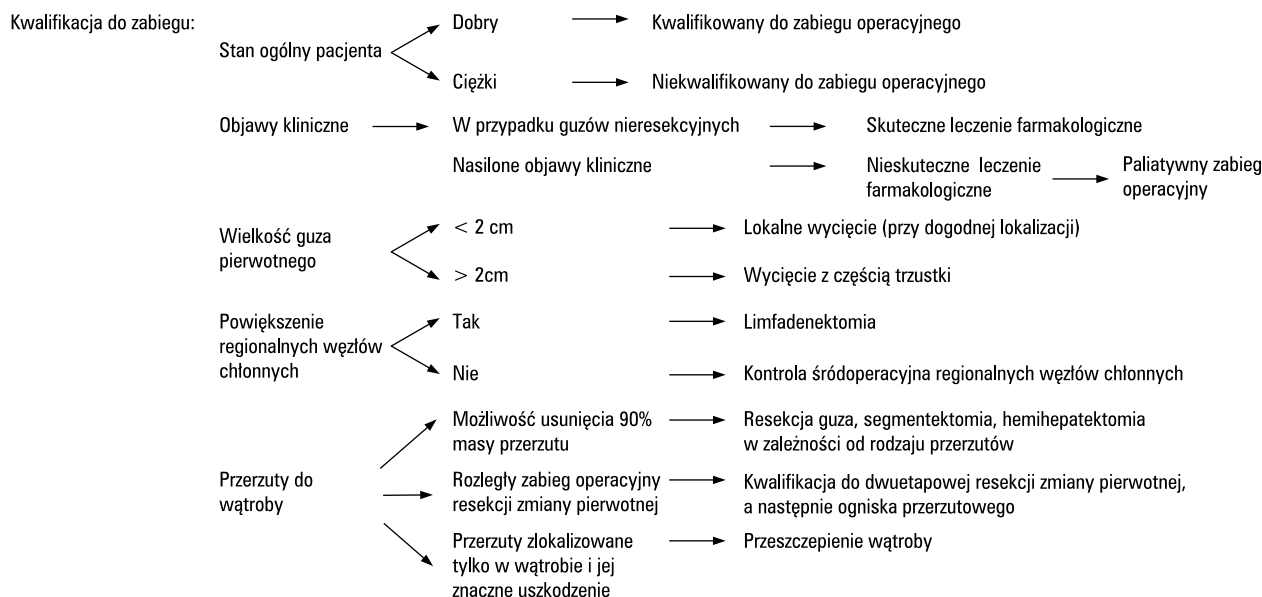
W diagnostyce lokalizacyjnej nisko zróżnicowanych PETs i ich przerzutów znajdują zastosowanie wszystkie typy badań: USG, CT, MRI, <sup>18</sup>F-FDG PET, a także przy zachowanej nadekspresji receptorów somatostatynowych SRS.

## 5. Leczenie

### 5.1. Leczenie chirurgiczne

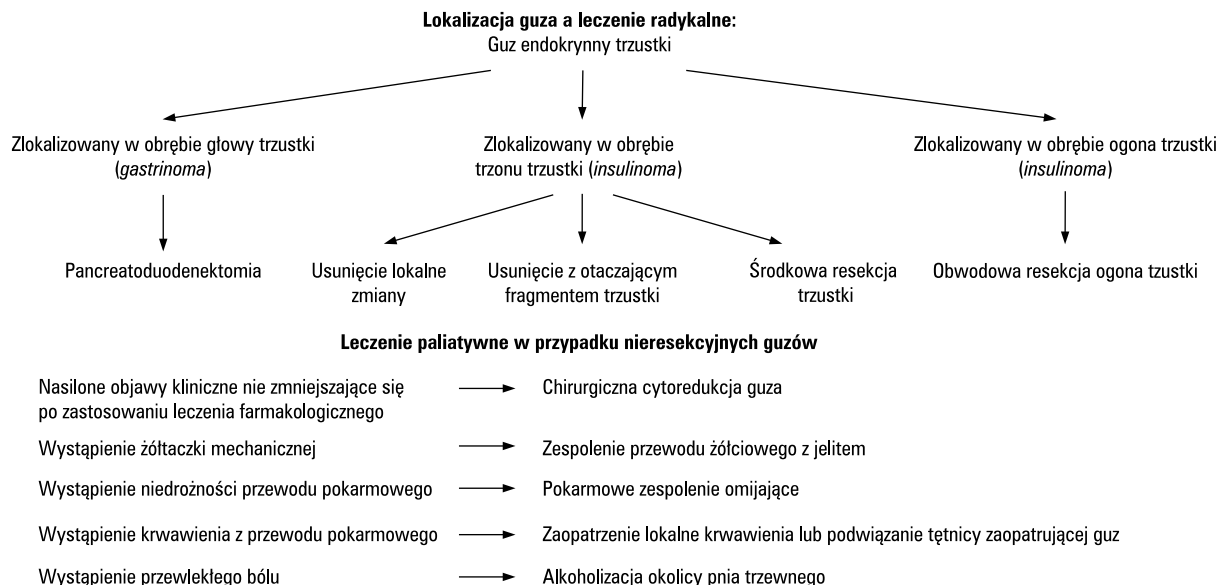
Leczeniem z wyboru pacjentów z NET trzustki jest postępowanie chirurgiczne (ryc. 1, 2). Podstawą kwalifikacji jest ocena stanu ogólnego pacjenta, występowanie objawów klinicznych, wielkość i lokalizacja ogniska pierwotnego, charakter histopatologiczny, ewentualne powiększenie regionalnych węzłów chłonnych oraz obecność przerzutów do wątroby z uwzględnieniem ich resekcyjności [90, 155]. Zgodnie z klasyfikacją WHO wielkość guza koreluje bezpośrednio z jego złośliwością. Dlatego zobrazowanie guza większego niż 2 cm z reguły wiąże się z koniecznością zastosowania leczenia szerszego niż lokalne wycięcie zmiany i poszerzonego o resekcję części lub całości danego narządu [9]. W zależ-

**Guz endokryny trzustki**



**Rycina 1.** Postępowanie chirurgiczne w guzach endokryny trzustki

**Figure 1.** Surgical management of pancreatic endocrine tumors



**Rycina 2.** Lokalizacja guza endokryny trzustki a radykalne leczenie chirurgiczne

**Figure 2.** Pancreatic endocrine tumor location and radical surgical treatment

ności od wyników badań obrazowych i stopnia zaawansowania choroby pacjentów kwalifikuje się do leczenia radykalnego lub paliatywnego, wpływającego jedynie na poprawę jakości życia. Jeżeli guz zlokalizowany jest w głowie trzustki leczenie z wyboru stanowi pankreatoduodenektomia. Zmianę położoną w trzonie trzustki mniejszą niż 2 cm można leczyć miejscowym wycięciem lub resekcją, a zlokalizowana w ogonie podlega obwodowej resekcji trzustki ze śledzioną lub z jej zaoszczędzeniem.

Typowymi zabiegami wykonywanymi w przypadkach NET trzustki są: pankreatoduodenektomia, wycięcie środkowego segmentu trzustki, resekcja obwodowa trzustki, wycięcie miejscowe lub jedynie wyluszczenie zmiany. W przypadkach złośliwego charakteru guza zaleca się wykonanie dokładnej limfadenektomii.

U pacjentów, u których przewidywana jest terapia cytoredukcyjna z zastosowaniem embolizacji tętnicy zaopatrującej guz, wskazane jest wykonanie cholecy-

stektomii w celu prewencji wystąpienia martwicy pęcherzyka żółciowego jako następstwa wystąpienia zespołu poembolizacyjnego [155].

Większość PETs wymaga radykalnego postępowania chirurgicznego. Często polega ono na lokalnym wycięciu zmiany, jednak ze względu na różną lokalizację guza bądź brak możliwości śródoperacyjnego zlokalizowania go, stosuje się różne techniki operacyjne.

W przypadku guzów zlokalizowanych w obrębie głowy trzustki lub przechodzących na dwunastnicę zaleca się wykonanie pankreatoduodenektomii [12, 156]. Do grupy guzów o tej lokalizacji należy *gastrinoma*. *Insulinoma* natomiast lokalizuje się przede wszystkim w obrębie trzonu i ogona trzustki. Gdy obejmuje ogon trzustki, można go leczyć przez usunięcie obwodowej części trzustki. Decyzja o postępowaniu w przypadku zmiany w środkowym segmencie trzustki jest trudna. Wycięcie jedynie zmiany lub fragmentu trzustki niesie za sobą ryzyko uszkodzenia lub zamknięcia przewodu Wirsunga i wystąpienie powikłań. Należą do nich ostre pooperacyjne zapalenie obwodowej części trzustki lub zewnętrzna przetoka trzustkowa. Z kolei wykonanie resekcji zbyt dużego fragmentu trzonu i ogona trzustki może wywołać wystąpienie objawów niewydolności funkcji endokrynej trzustki. W tych przypadkach możliwe jest również wykonanie środkowej pankreatektomii z zespoleniem przekroju ogona trzustki z pętlą jelita cienkiego sposobem Roux-en-Y oraz zamknięciem „na głucho” przekroju trzonu trzustki. Zobrazowanie współlistnienia przerzutów do wątroby również jest wskazaniem do interwencji chirurgicznej. Uważa się, że leczenie chirurgiczne powinno być zastosowane, gdy istnieje możliwość usunięcia 90% masy przerzutów [90]. W zależności od rozległości przeprowadzanego zabiegu resekcji ogniska pierwotnego i stanu ogólnego pacjenta usuwanie zmian przerzutowych wątroby może być przeprowadzone jednocześnie lub w drugim etapie po rekonwalescencji po zabiegu resekcji zmiany pierwotnej. Metoda resekcji miąższu w dużym stopniu zależy również od lokalizacji i dostępności przerzutów i obejmuje wyluszczenie, wycięcie segmentu lub nawet hemihepatektomię. W literaturze światowej opisuje się przypadki zastosowania przeszczepu wątroby. Metoda ta jest jednak zarezerwowana jedynie dla pacjentów, u których zdiagnozowano przerzuty nieprzekraczające wątroby. Ze względu na małą liczbę przeprowadzonych tego typu zabiegów w grupie pacjentów z guzami endokrynnymi doświadczenie w skuteczności leczenia jest niewielkie, dlatego wskazania należy ustalać indywidualnie [9, 65].

Paliatywne postępowanie chirurgiczne jest zarezerwowane dla pacjentów, u których radykalne leczenie chirurgiczne jest niemożliwe, i u których przeprowadzenie cytoredukcji guza po wyczerpaniu wszystkich

metod leczenia farmakologicznego może w sposób znaczący wpłynąć na jakość życia. Stosuje się je również wówczas, gdy guz powoduje wystąpienie objawów, takich jak: żółtaczka mechaniczna, niedrożność, krwawienie z przewodu pokarmowego, przewlekły ból. W przypadku wystąpienia żółtaczki mechanicznej wskazane jest wykonanie zespolenia drogi żółciowej z jelitem. Gdy nieresekcyjny guz trzustki zaburza pasaż pokarmu przez dwunastnicę zaleca się wykonanie pokarmowego zespolenia omijającego. Metodą chirurgicznego leczenia przewlekłego bólu w przypadkach guzów trzustki jest neuroliza splotu trzewnego i/lub przecięcie nerwu trzewnego z dostępu torakoskopowego. Jednak w większości przypadków, ze względu na różnorodny charakter zmiany, sposób postępowania dobiera się indywidualnie.

W niektórych przypadkach wątpliwości diagnostycznych guzów zaleca się wykonanie laparoskopii diagnostycznej [157].

Zalecana liczba węzłów chłonnych wyciętych w preparacie operacyjnym powinna wynosić 10 adekwatnych dla operowanej okolicy (głowa trzustki — węzły więzadła wątrobowo-dwunastniczego, węzły wzdłuż górnego i dolnego brzegu trzustki; trzon/ogon trzustki — węzły przyaortalne i wnęki śledziony).

## 5.2. Leczenie farmakologiczne

### 5.2.1. *Insulinoma*

Leczenie farmakologiczne *insulinoma* jest zarezerwowane jedynie dla chorych, którzy nie kwalifikują się do leczenia chirurgicznego (terapia z wyboru) lub nie wyrażają na nie zgody oraz dla potrzeb przedoperacyjnego kontrolowania stężenia glukozy w surowicy krwi.

Diazoksyd (50–300 mg/d., maks. do 600 mg/d.) hamuje wydzielanie insuliny przez bezpośrednie działanie na komórki  $\beta$  trzustki oraz nasila glikogenolizę [12, 158]. Jest to najskuteczniejszy lek zapobiegający hipoglikemii, może jednak wywoływać działania niepożądane, takie jak: obrzęki, przyrost masy ciała, uszkodzenie nerek oraz hirsutyzm. W związku z powyższym do terapii diazoksydem dość często dodaje się hydrochłorotiazyd w dawce 25 mg/dobę, który przeciwdziała obrzękom oraz zapobiega hiperkalemii, nasila też hiperglikemiczne działanie diazoksydu. W kontroli glikemii przydają się także czasami antagoniści wapnia (werapamil) oraz difenylohydantoina, a w przypadkach opornych skuteczne mogą być glikokortykosteroidy [12, 159, 160]. Analogi SST: oktreotyd i lanreotyd można stosować u tych chorych, u których komórki guza wykazują ekspresję receptorów typu 2, w pozostałych natomiast przypadkach mogą nasilać hipoglikemię [12, 161, 162]. Stosowanie interferonu  $\alpha$  (INF- $\alpha$ , *interferon*  $\alpha$ ) może okazać się korzystne w wybranych, nielicznych przypadkach [12, 163].

Gdy możliwości leczenia operacyjnego i redukującego masę guza oraz terapia analogami SST zostaną wyczerpane, pozostaje jedynie chemioterapia systemowa [165, 166]. W schematach tej chemioterapii najczęściej stosuje się schematy z udziałem doksorubicyny i streptozotocyny, które mogą prowadzić do regresji choroby (do 60%) oraz ustąpienia objawów hipoglikemii nawet do 1,5 roku [166].

### 5.2.2. Gastrinoma

Podstawowymi celami w guzie gastrynowym jest wyleczenie owrzodzeń żołądka i opanowanie hipergastrynemii.

Inhibitory pompy protonowej mogą kontrolować hipersekrecję kwasu żołądkowego u współpracujących pacjentów, tolerujących terapię lekami doustnymi (dla omeprazolu — 2 razy dziennie w dawkach 60–120 mg/dobę). Blokery receptora histaminowego  $H_2$  nie są rekomendowane (są mniej skuteczne i należy podawać je w większych niż konwencjonalnie dawkach). W ciężkich przypadkach PPI należy podawać dożylnie. Inhibitory pompy protonowej są lekami z wyboru, ponieważ ich długi czas działania oraz dawkowanie 1–2 razy na dobę pozwala kontrolować objawy choroby u ponad 98% chorych. U chorych leczonych PPI powyżej 15 lat nie obserwuje się zjawiska tachyfilaksji oraz innych działań niepożądanych [167, 168]. U pacjentów z MEN1/ZES wyleczenie nadczynności przytarczyc może zredukować wydzielanie gastryny oraz zwiększyć wrażliwość na stosowane leki antysekrecyjne [169, 170]. Chorzy z pełnoobjawowym zespołem MEN1 z hiperkalcemią, z objawami ciężkiego GERD, wcześniejszą operacją metodą Billroth II wymagają większych dawek PPI.

Analogi SST stosuje się w złośliwych *gastrinoma*, w większości przypadków stabilizują masę guza w postaciach zaawansowanych z przerzutami. W przypadkach leczonych pierwotnie PPI w połączeniu z zabiegiem chirurgicznym, zastosowanie analogów SST może okazać się skuteczne w łagodzeniu objawów choroby [35].

Podobny rezultat uzyskuje się po zastosowaniu systemowej chemioterapii, przede wszystkim z użyciem streptozotocyny z 5-fluorouracylem lub doksorubicyną [171, 172].

### 5.2.3. Rzadkie hormonalnie czynne guzy endokryne trzustki

Podobnie jak w przypadkach pozostałych PETs, leczeniem z wyboru powinno być postępowanie chirurgiczne. Istnieją jednak możliwości zastosowania terapii farmakologicznej. Zarówno analogi SST, jak i stosowany w niektórych ośrodkach INF- $\alpha$  są skuteczne w kontrolowaniu objawów guzów endokrynych trzustki, w tym RFT [173, 174]; u około 80–90% chorych z *VIP-oma* lub *glukagonoma* ustępują biegunki i zmiany skórne,

a u 60–80% obserwuje się zmniejszenie surowiczego stężenia VIP i glukagonu. Ustąpieniu objawów klinicznych nie zawsze jednak towarzyszy redukcja stężenia hormonów we krwi, ponieważ analogi SST często działają bezpośrednio na obwodowe narządy docelowe.

Chemioterapia systemowa jest zarezerwowana dla chorych z obecnością odległych przerzutów. Najczęściej stosuje się schematy złożone ze streptozotocyny i 5-fluorouracylu i/lub doksorubicyny, z odpowiedzią na leczenie w 35% przypadków [33, 175].

Dodatkowo u chorych z *glukagonoma* stosuje się dożylnie wlewy aminokwasów, kwasów tłuszczowych oraz doustne preparaty cynku [176, 177]; u chorych z *VIP-oma* uzupełnienie płynów fizjologicznych, elektrolitów, kortykosteroidy lub niesteroidowe leki przeciwzapalne — na przykład indometacynę [178].

### 5.2.4. Hormonalnie nieczynne guzy endokryne trzustki

W hormonalnie nieczynnych guzach trzustki stosowanie analogów SST ma na celu ustabilizowanie wzrostu guza, dlatego leczenie to powinno być terapią pierwszego rzutu w sytuacji, gdy udokumentowana jest progresja choroby, a nie bierze się pod uwagę leczenia chirurgicznego lub ablacyjnego. Częściową lub całkowitą remisję osiąga się u mniej niż 10% chorych, a stabilizację choroby u 24–57% pacjentów [9, 179]. Jednakże w nisko zróżnicowanych rakach neuroendokrynych, z indeksem proliferacyjnym Ki-67 powyżej 15%, leczeniem pierwszego rzutu pozostaje chemioterapia systemowa [9].

W niektórych ośrodkach INF- $\alpha$  stosuje się z tych samych wskazań co analogi SST. Rzadko używa się go w terapii antyproliferacyjnej w guzach hormonalnie nieczynnych [37, 38, 163]. We wstępnych badaniach wykazano, że stosowanie temozolomidu, jako wyłącznego leku lub skojarzonego z oktreotydem może wywołać pozytywną odpowiedź u niewielkiej liczby chorych [180]. Ponadto pomocne w leczeniu (obecnie w fazie badań) mogą być inhibitory kinazy tyrozynowej oraz leki antyangiogenne [181].

Chemioterapię zaleca się w przypadku progresji choroby, przy nieskuteczności innych terapii. Streptozotocynę i fluorouracyl lub doksorubicynę zaleca się w guzach z niskim indeksem proliferacji (Ki-67 < 20%), podczas gdy cisplatynę i etopozyd stosuje się w guzach szybko rosnących [9, 90]. Stabilizację procesu chorobowego można uzyskać u 30–50% chorych. Wyniki niektórych badań sugerują możliwość korzyści w przeżyciu po zastosowaniu uzupełniającej chemioterapii pooperacyjnej w PETs [9, 182, 183]. U pacjentów ze stabilną chorobą, u których usunięto całą masę guza, nie powinno się włączać innej terapii [9].

### 5.2.5. Nisko zróżnicowane raki endokryne trzustki

Chemioterapia systemowa jest zarezerwowana dla przypadków nieoperacyjnych, u chorych w dobrym stanie

ogólnym. W przypadku schematu składającego się z cisplatyny lub karboplatyny i etopozydu 8–11-miesięczną remisję uzyskuje się w 55–80% przypadków. Nie zaleca się terapii analogami SST oraz INF- $\alpha$  [44, 166, 184–186].

### 5.3. Leczenie radioizotopowe

Obecnie doświadczenia w radioterapii izotopowej PETs są jeszcze stosunkowo niewielkie, ale wiele ośrodków na świecie podejmuje z powodzeniem próby jej stosowania [187–191]. De Jong i wsp. [187] opublikowali w 1998 roku wyniki wieloośrodkowych badań w grupie 256 chorych z GEP NET w tym z PETs leczonych  $^{90}\text{Y}$ -DOTA TOC. U 27% pacjentów stwierdzono częściową odpowiedź na leczenie, w pojedynczych przypadkach uzyskano odpowiedź całkowitą. W 2006 roku w *Surgery* ukazał się artykuł, w którym przedstawiono wyniki leczenia  $^{90}\text{Y}/^{177}\text{Lu}$  DOTA TOC w grupie 20 pacjentów, w tym u 15 z PETs. Wśród chorych z PETs autorzy obserwowali stabilizację choroby u 8 chorych, częściową remisję u 4, natomiast progresję choroby — u 3 pacjentów [192].

Obecnie w celowanej peptydowej radioterapii izotopowej częściej wykorzystuje się analog o nazwie [Tyr3]octreotate (DOTA TATE), który posiada wyższe powinowactwo do receptora sstr2, niż wcześniej używane analogi. Terapię tę przeprowadza się z powodzeniem w kilku ośrodkach w Polsce, także u chorych z PETs — w każdym przypadku, w którym w guzie stwierdzono ekspresję receptora somatostatynowego. Wydaje się, że podobnie jak w guzach GEP NET o innej lokalizacji, terapię tę można stosować bez wcześniejszej chemioterapii [65, 76, 99].

W przypadku PETs z brakiem wystarczającej ekspresji receptora sstr2, wskazania do terapii z wykorzystaniem  $^{90}\text{Y}$  i  $^{177}\text{Lu}$  DOTA TATE mogą być ograniczone. Przy nadekspresji receptora sstr5 znajduje zastosowanie inny radionuclid  $^{90}\text{Y}$  DOTA LAN [99, 193]. Ekspresja tego typu receptora może być również w guzach wysoko zróżnicowanych, zwłaszcza w tych, które w trakcie leczenia utraciły aktywny receptor sstr2 na skutek prowadzonego leczenia analogami SST (tachyfilaksja) [99, 110].

Guzy insulinowe są najczęściej łagodne, zaledwie 5–10% może mieć przebieg złośliwy i wymagać radioterapii receptorowej [12], której znaczenie w obecnym czasie uznaje się tylko jako terapię paliatywną, dającą tylko czasową odpowiedź terapeutyczną [194]. U pacjentów z rozszanym procesem guza gastrynowego, którzy mają dodatni wynik scyntygrafii receptorowej, należy rozważyć kwalifikację do radioterapii znakowanymi analogami SST. Niemniej jednak, podobnie jak w przypadku pozostałych PETs, terapia ta wymaga badań na większej liczbie chorych w celu ustalenia jej rzeczywistej roli w ich leczeniu [10, 16]. Na podstawie pojedynczych doniesień z piśmiennictwa wiadomo, że guzy

typu *gastrinoma* szybciej odpowiadają na terapię, ale stosunkowo często następuje także wczesna progresja.

U chorych z PETs zakwalifikowanych zgodnie z klasyfikacją WHO do grupy 3 i 4 przede wszystkim stosuje się chemioterapię. Nie można jednak wykluczyć możliwości zastosowania radioterapii izotopowej w tej grupie pacjentów, o ile ekspresja receptorów somatostatynowych jest wystarczająco silna. Wiele ośrodków na świecie pracuje nad wprowadzeniem do terapii GEP NET, także trzustki, innych peptydów, które mogłyby zwiększyć jej skuteczność. Prace te pozostają na razie w sferze badań przedklinicznych [74, 194, 195].

Podobnie, jak w przypadku terapii radioizotopowej w innych GEP NET, nie ma przeciwwskazań do łączenia terapii radioizotopowej z „zimnymi” analogami SST (łącznie z guzami hormonalnie nieczynnymi). Kontrolne badanie SRS po terapii radioizotopowej powinno się wykonywać po 6 i 12 miesiącach, a później w odstępach rocznych.

### \*Uczestnicy Konferencji Okrągłego Stołu:

Ewa Bar-Andziak, Klinika Chorób Wewnętrznych i Endokrynologii AM, Warszawa; Jarosław Ćwikła, Pracownia Medycyny Nuklearnej Zakładu Diagnostyki Radiologicznej CSK MSWiA, Warszawa; Józef Dzielicki, Klinika Chirurgii Wad Rozwojowych Dzieci i Traumatologii SUM, Zabrze; Massimo Falconi, Department of Surgery, Verona University, Verona (Włochy); Wanda Foltyn, Klinika Endokrynologii, Katedra Patofizjologii i Endokrynologii SUM, Zabrze; Zbigniew Gaciong, Katedra i Klinika Chorób Wewnętrznych, Nadciśnienia Tętniczego i Angiologii, Warszawa; Daria Handkiewicz-Junak, Zakład Medycyny Nuklearnej i Endokrynologii Onkologicznej Centrum Onkologii, Gliwice; Wouter de Herder, Department of Endocrinology, Erasmus MC University, Rotterdam (Holandia); Barbara Jarzab, Zakład Medycyny Nuklearnej i Endokrynologii Onkologicznej Centrum Onkologii, Gliwice; Arkadiusz Jeziorski, Klinika Chirurgii Onkologicznej i Ginekologii, Łódź; Aldona Kowalska, Dział Endokrynologii ŚCO, Kielce; Bożena Kryszalowicz, Klinika Chorób Wewnętrznych, Hematologii i Endokrynologii CSK MSWiA, Warszawa; Leszek Króllicki, Zakład Medycyny Nuklearnej SP CSK, Warszawa; Barbara Krzyżanowska-Świniarska, Klinika Hipertensjologii i Chorób Wewnętrznych PAM, Szczecin; Jolanta Kuniowska, Zakład Medycyny Nuklearnej SP CSK, Warszawa; Larry Kvols, Department of Oncology, South Florida University, Tampa, Fla (Stany Zjednoczone); Dermot O'Toole, Department of Gastroenterology, St. James Hospital, Dublin (Irlandia); Violetta Matyja, Klinika Endokrynologii SUM, Zabrze; Gabriela Meleń-Mucha, Klinika Endokrynologii Katedry Endokrynologii UM, Łódź; Andrzej Milewicz, Klinika Endokrynologii, Diabetologii i Leczenia Izotopami AM, Wrocław; Andrzej Nowak, Klinika Gastroenterologii SUM, Katowice; Ewa Nowakowska-Duława, Klinika Gastroenterologii SUM, Katowice; Joanna Omyła-Staszewska, Klinika Onkologii, Hematologii i Chorób Wewnętrznych CSK MSWiA, Warszawa; Jacek Pająk, Zakład Patomorfologii SUM, Katowice; Sławomir Rudzki, I Katedra i Klinika Chirurgii Ogólnej i Transplantacyjnej, Lublin; Jerzy Sowiński, Klinika Endokrynologii i Chorób Przemiany Materii AM, Poznań; Teresa Starzyńska, Katedra Gastroenterologii PAM, Szczecin; Janusz Strzelczyk, Klinika Endokrynologii, Katedra Patofizjologii SUM, Zabrze; Krzysztof Sworcak, Klinika Endokrynologii i Chorób We-

wewnętrznych AMG, Gdańsk; Anhelli Syrenicz, Klinika Endokrynologii, Nadciśnienia Tętniczego i Chorób Przemiany Materii, Szczecin; Andrzej Szawłowski, Klinika Nowotworów Górnego Odcinka Układu Pokarmowego, Centrum Onkologii, Warszawa; Romana Tomaszewska, Katedra Patomorfologii CM UJ, Kraków; Dorota Waško-Czopnik, Klinika Gastroenterologii i Hepatologii AM, Wrocław; Marek Wroński, Klinika Chirurgii Ogólnej, Gastroenterologicznej i Żywienia AM, Warszawa; Wojciech Zajęcki, Katedra i Zakład Patomorfologii SUM, Zabrze; Anna Zemczak, Klinika Endokrynologii SUM, Zabrze; Wojciech Zgliczyński, Klinika Endokrynologii CMKP, Warszawa

## Piśmiennictwo

- Barakat MT, Meeran K, Bloom SR. Neuroendocrine tumors. *Endocr Relat Cancer* 2004; 11: 1–18.
- Mignon M. Natural history of neuroendocrine enteropancreatic tumors. *Digestion* 2000; 62: 51–58.
- Eriksson B, Arnberg H, Lindgreen PG i wsp. Neuroendocrine pancreatic tumors: clinical presentation, biochemical and histopathological findings in 84 patients. *J Intern Med* 1990; 228: 103–113.
- Modlin IM, Lye KD, Kidd M. A 5 decade analysis of 13,715 carcinoid tumors. *Cancer* 2003; 97: 934–959.
- Marion-Aubidert AM, Barel C, Gouysse G i wsp. Low microvessel density is an unfavorable histoprognostic factor in pancreatic endocrine tumors. *Gastroenterology* 2003; 125: 1094–1104.
- Couvelard A, O'Toole D, Turley H i wsp. Microvascular density and hypoxia-inducible factor pathway in pancreatic endocrine tumors: negative correlation of microvascular density and VEGF expression with tumor progression. *Br J Cancer* 2005; 92: 94–101.
- Pape UF, Bohmig M, Berndt U i wsp. Survival and clinical outcome of patients with neuroendocrine tumors of the gastroenteropancreatic tract in a German referral center. *Ann NY Acad Sci* 2004; 1014: 222–233.
- Corleto VD, Panzuto F, Falconi M i wsp. Digestive neuroendocrine tumors: diagnosis and treatment in Italy. A survey by the Oncology Study Section of the Italian Society of Gastroenterology (SIGE). *Dig Liver Dis* 2001; 33: 217–221.
- Falconi M, Plockinger U, Kwekkeboom DJ i wsp. Well-differentiated pancreatic nonfunctioning tumors/carcinoma. *Neuroendocrinology* 2006; 84: 196–211.
- O'Toole D, Salazar R, Falconi M i wsp. Rare Functioning Pancreatic Endocrine Tumors. *Neuroendocrinology* 2006; 84: 189–195.
- Danforth DN Jr, Gorden P, Brennan MF. Metastatic insulin secreting carcinoma of the pancreas: clinical course and the role of surgery. *Surgery* 1984; 96: 1027–1037.
- de Herder WW, Niederle B, Scazzec J-Y i wsp. Well-differentiated pancreatic tumor/carcinoma: insulinoma. *Neuroendocrinology* 2006; 84: 183–188.
- Steinmüller T, Kianmanesh R, Falconi M i wsp. Consensus Guidelines for the Management of Patients with Liver Metastases from Digestive (Neuro)endocrine Tumors: Foregut, Midgut, Hindgut, and Unknown Primary. *Neuroendocrinology* 2008; 87: 47–62.
- Norton JA. Gastrinoma: advances in localization and treatment. *Surg Oncol Clin N Am* 1998; 7: 845–861.
- Jensen RT. Zollinger-Ellison syndrome. W: Doherty GM, Skogseid B (red.). *Surgical endocrinology: clinical syndromes*. Lippincott Williams & Wilkins, Philadelphia 2001; 291–344.
- Jensen RT, Niederle B, Mitry E i wsp. Gastrinoma (duodenal and pancreatic) *Neuroendocrinology* 2006; 84: 173–182.
- Weber HC, Venzon DJ, Lin JT i wsp. Determinants of metastatic rate and survival in patients with Zollinger-Ellison syndrome: a prospective long-term study. *Gastroenterology* 1995; 108: 1637–1649.
- Pipeleers-Marichal M, Donow C, Heitz PU i wsp. Pathologic aspects of gastrinomas in patients with Zollinger-Ellison syndrome with and without multiple endocrine neoplasia type 1. *World J Surg* 1993; 17: 481–488.
- Yu F, Venzon DJ, Serrano J i wsp. Prospective study of the clinical course, prognostic factors and survival in patients with long-standing Zollinger-Ellison syndrome. *J Clin Oncol* 1999; 17: 615–630.
- Jensen RT. Natural history of digestive endocrine tumors. W: Mignon M, Colombel JF (red.). *Recent advances in pathophysiology and management of inflammatory bowel diseases and digestive endocrine tumors*. John Libbey Eurotext Publishing, Paris 1999; 192–219.
- Norton JA, Jensen RT. Resolved and unresolved controversies in the surgical management of patients with Zollinger-Ellison syndrome. *Ann Surg* 2004; 240: 757–773.
- Corleto VD, Delle Fave G, Jensen RT. Molecular insights into gastrointestinal neuroendocrine tumors: importance and recent advances. *Dig Liver Dis* 2002; 34: 668–680.
- Maton PN, Gardner JD, Jensen RT. Cushing's syndrome in patients with Zollinger-Ellison syndrome. *N Engl J Med* 1986; 315: 1–5.
- Cadiot G, Vuagnat A, Doughan I i wsp. Prognostic factors in patients with Zollinger-Ellison syndrome and multiple endocrine neoplasia type 1. *Gastroenterology* 1999; 116: 286–293.
- Verner JV, Morrison AB. Islet cell tumor and a syndrome of refractory watery diarrhea and hypokalemia. *Am J Med* 1958; 25: 374–380.
- Mallinson CN, Bloom SR, Warin AP i wsp. A glucagonoma syndrome. *Lancet* 1974; 1–5.
- Ganda OP, Weir GC, Soeldner JS i wsp. Somatostatinoma: a somatostatin-containing tumor of the endocrine pancreas. *N Engl J Med* 1977; 296: 963–967.
- Soga J. Statistical evaluation of 2001 carcinoid cases with metastases, collected from literature: a comparative study between ordinary carcinoids and atypical varieties. *J Exp Clin Cancer Res* 1998; 17: 3–12.
- Soga J, Yakuwa Y. Somatostatinoma/inhibitory syndrome: a statistical evaluation of 173 reported cases as compared to other pancreatic endocrinomas. *J Exp Clin Res* 1999; 18: 13–22.
- Chastain MA. The glucagonoma syndrome: a review of its features and discussion of new perspective. *Am J Med Sci* 2001; 321: 306–320.
- Broder LE, Carter SK. Pancreatic islet cell carcinoma. I. Clinical features of 52 patients. *Ann Intern Med* 1973; 79: 101–107.
- Klimstra DS PA, Öberg K, Komminoth P i wsp. Non-Functioning Tumors and Neuroadenomas. IARC Press, Lyon 2004.
- Delaunet T, Ducreux M, Boige V i wsp. The doxorubicin streptozotocin combination for the treatment of advanced well-differentiated pancreatic endocrine carcinoma: a judicious option? *Eur J Cancer* 2004; 40: 515–520.
- La Rosa S, Sessa F, Capella C i wsp. Prognostic criteria in nonfunctioning pancreatic endocrine tumors. *Virchows Arch* 1996; 429: 323–333.
- Broughan TA, Leslie JD, Soto JM i wsp. Pancreatic islet cell tumors. *Surgery* 1986; 99: 671–678.
- Chu QD, Hill HC, Douglass HO i wsp. Predictive factors associated with long-term survival in patients with neuroendocrine tumors of the pancreas. *Ann Surg Oncol* 2002; 9: 855–862.
- Eriksson B, Öberg K. An update of the medical treatment of malignant endocrine pancreatic tumors. *Acta Oncol* 1993; 32: 203–208.
- Eriksson B, Skogseid B, Lundqvist G i wsp. Medical treatment and long-term survival in a prospective study of 84 patients with endocrine pancreatic tumors. *Cancer* 1990; 65: 1883–1890.
- Konoshita K, Minari Y, Ohmori Y i wsp. Curative resection of a small cell carcinoma of the pancreas report of a case of long survival without chemotherapy. *J Gastroenterol Hepatol* 2004; 19: 1087–1091.
- Morohoshi T, Held G, Klöppel G. Exocrine pancreatic tumors and their histological classification a study based on 167 autopsies and 97 surgical cases. *Histopathology* 1983; 7: 645–661.
- O'Connor TP, Wade TP, Sunwoo YC i wsp. Small cell undifferentiated carcinoma of the pancreas. Report of a patient with tumor marker studies. *Cancer* 1992; 70: 1514–1519.
- Reyes CV, Wang T. Undifferentiated small cell carcinoma of the pancreas a report of five cases. *Cancer* 1981; 47: 2500–2502.
- DeLellis RA, Lloyd RV, Heitz PU i wsp. *Pathology and Genetics of Tumors of Endocrine Organs*. IARC Press, Lyon 2004: 67–72.
- Nilsson O, Van Cutsem E, Fave GD i wsp. Poorly Differentiated Carcinomas of the Foregut (Gastric, Duodenal and Pancreatic). *Neuroendocrinology* 2006; 84: 212–215.
- Service FJ. Insulinoma and other islet-cell tumors. *Cancer Treat Res* 1997; 89: 335–346.
- Service FJ. Hypoglycemic disorders. *N Engl J Med* 1995; 332: 1144–1152.
- Öberg K, Eriksson B. Endocrine tumours of the pancreas. *Best Pract Res Clin Gastroenterol* 2005; 19: 799–805.
- Mignon M, Cadiot G. Natural history of gastrinoma: lessons from the past. *Ital J Gastroenterol Hepatol* 1999; 31 (supl. 2): 98–103.
- Roy P, Venzon DJ, Shojamanesh H i wsp. Zollinger-Ellison syndrome clinical presentation in 261 patients. *Medicine* 2000; 79: 379–411.
- Roy P, Venzon DJ, Feigenbaum KM i wsp. Gastric secretion in Zollinger-Ellison syndrome: correlation with clinical expression, tumor extent and role in diagnosis. A prospective NIH study of 235 patients and review of the literature in 984 cases. *Medicine (Baltimore)* 2001; 80: 189–222.
- Gibril F, Jensen RT. Zollinger-Ellison syndrome revisited: diagnosis, biologic, markers, associated inherited disorders, and acid hypersecretion. *Curr Gastroenterol Rep* 2004; 6: 454–463.
- Jensen RT. Gastrinomas: advances in diagnosis and management. *Neuroendocrinology* 2004; 80: 23–27.
- Stacpoole PW. The glucagonoma syndrome: clinical features, diagnosis and treatment. *Endocr Rev* 1981; 2: 347–361.
- Zeng J, Wang B, Ma D i wsp. Glucagonoma syndrome: diagnosis and treatment. *J Am Acad Dermatol* 2003; 48: 297–298.



55. Doherty GM. Rare endocrine tumours of the GI tract. *Best Pract Res Clin Gastroenterol* 2005; 19: 807–817.
56. Cheslyn-Curtis S, Sitaram V, Williamson RC. Management of non-functioning neuroendocrine tumors of the pancreas. *Br J Surg* 1993; 80: 625–627.
57. Madura JA, Cummings OW, Wiebke EA i wsp. Nonfunctioning islet cell tumors of the pancreas: a difficult diagnosis but one worth the effort. *Am Surg* 1997; 63: 573–578.
58. Matthews BD, Heniford BT, Reardon PR i wsp. Surgical experience with nonfunctioning neuroendocrine tumors of the pancreas. *Am Surg* 2000; 66: 1116–1123.
59. White TJ, Edney JA, Thompson JS i wsp. Is there a prognostic difference between functional and nonfunctional islet cell tumors? *Am J Surg* 1994; 168: 627–629.
60. Corrin B, Gilby ED, Jones NF i wsp. Oat cell carcinoma of the pancreas with ectopic ACTH secretion. *Cancer* 1973; 31: 1523–1527.
61. Gordon DL, Lo MC, Schwartz MA. Carcinoid of the pancreas. *Am J Med* 1971; 51: 412–415.
62. Service FJ, Natt N. The prolonged fast. *J Clin Endocrinol Metab* 2000; 85: 3973–3974.
63. Campana D, Piscitelli L, Mazotta A. Zollinger-Ellison syndrome. Diagnosis and therapy. *Minerva Med* 2005; 96: 187–206.
64. Hirsowitz BI. Zollinger-Ellison syndrome: pathogenesis, diagnosis and management. *Am J Gastroenterol* 1997; 92 (supl. 4): 44–48.
65. Plockinger U, Rindi G, Arnold R i wsp. Guidelines for the diagnosis and treatment of neuroendocrine gastrointestinal tumours. *Neuroendocrinology* 2004; 80: 394–424.
66. Cruz-Bautista I, Lerman I, Perez-Enriquez B i wsp. Diagnostic challenge of glucagonoma: case report and literature review. *Endocr Pract* 2006; 12: 422–426.
67. Kaltsas GA, Besser GM, Grossman AB. The diagnosis and medical management of advanced neuroendocrine tumors. *Endocr Rev* 2004; 25: 458–511.
68. Nasierowska-Guttmejer A, Malinowska M. Guzy neuroendokrynne układu pokarmowego (GEP/NET) — dyskusja wokół nazewnictwa i klasyfikacji. *Przeg Gastroenterol* 2006; 1: 1–4.
69. Nasierowska-Guttmejer A. Patomorfologia guzów neuroendokrynnych układu pokarmowego. Wydanie specjalne *Onkologia po Dyplomie* 2005: 25–30.
70. DeLellis RA, Lloyd RV, Hertz PU i wsp. *World Health Organization Classification of Tumours. Pathology and Genetics of Tumours of Endocrine Organs*. IARC Press: Lyon 2004.
71. Klöppel G, Rindi G, Anlauf M i wsp. Site-specific biology and pathology of gastroenteropancreatic neuroendocrine tumors. *Virchows Arch* 2007; 451 (supl. 1): 9–27.
72. Rindi G, Klöppel G, Alhman H i wsp. TNM staging of foregut (neuro) endocrine tumors: a consensus proposal including a trading system. *Virchows Arch* 2006; 449: 395–401.
73. Nilsson O, Van Cutsem E, Fave GD i wsp. Poorly differentiated carcinomas of the foregut (gastric, duodenal and pancreatic). *Neuroendocrinology* 2006; 84: 212–215.
74. Kaltsas G, Rockall A, Papadopoulos D i wsp. Recent advances in radiological and radionuclide imaging and therapy of neuroendocrine tumors. *Eur J Endocrinol* 2004; 151: 15–27.
75. Zimmer T, Stolzel U, Bader M i wsp. Endoscopic ultrasonography and somatostatin receptor scintigraphy in the preoperative localisation of insulinomas and gastrinomas. *Gut* 1996; 39: 562–568.
76. Ramage JK, Davies AH, Ardill J i wsp. Guidelines for the management of gastroenteropancreatic neuroendocrine (including carcinoid) tumors. *Gut* 2005; 54 (supl. 4): iv1–iv16.
77. Rösch T, Lightdale CJ, Botet JF i wsp. Localization of pancreatic endocrine tumors by endoscopic ultrasonography. *N Engl J Med* 1992; 326: 1721–1726.
78. Pitre J, Soubrane O, Palazzo L i wsp. Endoscopic ultrasonography for the preoperative localization of insulinomas. *Pancreas* 1996; 13: 55–60.
79. Schumacher B, Lubkay HJ, Frieling T i wsp. Prospective study on detection of insulinomas by endoscopic ultrasonography. *Endoscopy* 1996; 28: 273–276.
80. Gouya H, Vignaux O, Augui J i wsp. CT, endoscopic sonography, and a combined protocol for preoperative evaluation of pancreatic insulinomas. *Am J Roentgenol* 2003; 181: 987–992.
81. Zimmer T, Scherübel H, Faiss S i wsp. Endoscopic ultrasonography of neuroendocrine tumors. *Digestion* 2000; 62 (supl. 1): 45–50.
82. Anderson MA, Carpenter S, Thompson NW i wsp. Endoscopic ultrasound is highly accurate and directs management in patients with neuroendocrine tumors of the pancreas. *Am J Gastroenterol* 2000; 95: 2271–2277.
83. Ardengh JC, Rosenbaum P, Ganc AJ i wsp. Role of EUS in the preoperative localization of insulinomas compared with spiral CT. *Gastrointest Endosc* 2000; 51: 552–555.
84. Ruzniewski P, Amouyal P, Amouyal G i wsp. Localisation of gastrinomas by endoscopic ultrasonography in patients with Zollinger-Ellison syndrome. *Surgery* 1995; 117: 629–635.
85. Sugiyama M, Nobutsugu A, Yumi I i wsp. Differential diagnosis of benign versus malignant non-functioning islet cell tumours of the pancreas: the roles of EUS and ERCP. *Gastrointest Endosc* 2002; 55: 115–119.
86. Tio TL, Sie LH, Kallumaris G i wsp. Staging of ampullary and pancreatic carcinoma: comparison between endosonography and surgery. *Gastrointest Endosc* 1996; 44: 706–713.
87. Voss M, Hammel P, Molas G i wsp. Value of endoscopic ultrasound guided fine needle aspiration biopsy in the diagnosis of solid pancreatic masses. *Gut* 2000; 46: 244–249.
88. Hocke M, Schulze E, Gottschalk P i wsp. Contrast-enhanced endoscopic ultrasound in discrimination between focal pancreatitis and pancreatic cancer. *World J Gastroenterol* 2006; 12: 246–250.
89. Carrara S, Arcidiacono PG, Mezzi G i wsp. Contrast-enhanced endoscopic ultrasound (CE-EUS) in the evaluation of pancreatic masses. AISP — 30<sup>th</sup> National Congress. Milan. *J Pancreas* 2006; 7: 558 (abstract).
90. Kos-Kudła B, Ćwikła J, Jarząb B i wsp. Polskie zalecenia diagnostyczno-lecznicze w guzach neuroendokrynnych układu pokarmowego (GEP NET). *Endokrynol Pol* 2006; 57: 267–272.
91. Norton JA, Sigel B, Baker AR i wsp. Localization of an occult insulinoma by intraoperative ultrasonography. *Surgery* 1985; 97: 381–384.
92. Kuzin NM, Egorov AV, Kondrashin SA i wsp. Preoperative and intraoperative topographic diagnosis of insulinomas. *World J Surg* 1998; 22: 593–597.
93. Machado MC, da Cunha JE, Jukemura J i wsp. Insulinoma: diagnostic strategies and surgical treatment. A 22-year experience. *Hepatogastroenterology* 2001; 48: 854–858.
94. King CM, Reznick RH, Dacie JE i wsp. Imaging islet cell tumours. *Clin Radiol* 1994; 49: 295–303.
95. Grant CS. Gastrointestinal endocrine tumours. Insulinoma. *Baillieres Clin Gastroenterol* 1996; 10: 645–671.
96. Jansen RT. Gastrointestinal endocrine tumours. Gastrinoma. *Baillieres Clin Gastroenterol* 1996; 10: 603–643.
97. Rieke J, Klose KJ, Mignon M i wsp. Standardisation of imaging in neuroendocrine tumours: results of a European delphi process. *Eur J Radiol* 2001; 37: 8–17.
98. Anderson MA, Carpenter S, Thompson NW i wsp. Endoscopic ultrasound is highly accurate and directs management in patients with neuroendocrine tumors of the pancreas. *Am J Gastroenterol* 2000; 95: 2271–2277.
99. Ćwikła JB, Walecki J. Diagnostyka obrazowa guzów neuroendokrynnych trzustki z elementami leczenia radioizotopowego. *Przeg Gastroenterol* 2006; 1: 31–44.
100. Prokop M, Galanski M, Molen AJ i wsp. *Spiral and multislice computed tomography of the body*. Thieme, Stuttgart, New York 2001.
101. Gouya H, Vignaux O, Augui J i wsp. CT, endoscopic sonography, and a combined protocol for preoperative evaluation of pancreatic insulinomas. *Am J Roentgenol* 2003; 181: 987–992.
102. Gibril F, Reynolds JC, Doppman JL i wsp. Somatostatin receptor scintigraphy: its sensitivity compared with that of other imaging methods in detecting primary and metastatic gastrinomas. A prospective study. *Ann Intern Med* 1996; 125: 26–34.
103. Chiti A, Fanti S, Savelli G i wsp. Comparison of somatostatin receptor imaging, computed tomography and ultrasound in the clinical management of neuroendocrine gastro-entero-pancreatic tumours. *Eur J Nucl Med* 1998; 25: 1396–1403.
104. Öberg K, Eriksson B. Endocrine tumours of the pancreas. *Best Pract Res Clin Gastroenterol* 2005; 19: 753–781.
105. Owen NJ, Sohaib SA, Peppercorn PD i wsp. MRI of pancreatic neuroendocrine tumours. *Br J Radiol* 2001; 74: 968–973.
106. Tajima Y, Kuroki T, Tsutsumi R i wsp. Pancreatic carcinoma coexisting with chronic pancreatitis versus tumor-forming pancreatitis: diagnostic utility of the time-signal intensity curve from dynamic contrast-enhanced MR imaging. *World J Gastroenterol* 2007; 13: 858–865.
107. Thoeni RF, Mueller-Lisse UG, Chan R i wsp. Detection of small, functional islet cell tumors in the pancreas: selection of MR imaging sequences for optimal sensitivity. *Radiology* 2000; 214: 483–490.
108. Reubi JC, Shar JC, Waser B i wsp. Affinity profiles for human somatostatin receptor subtypes SST1–SST5 of somatostatin radiotracers selected for scintigraphic and radiotherapeutic use. *Eur J Nucl Med* 2000; 27: 273–282.
109. Öberg K, Eriksson B. Nuclear medicine in the detection, staging and treatment of gastrointestinal carcinoid tumours. *Best Pract Res Clin Endocrinol Metab* 2005; 19: 265–276.
110. Cholewinski W, Tarkowska A. Ligandy receptorów somatostatynowych w diagnostyce i terapii radioizotopowej w onkologii. *Nowotwory* 2002; 52: 227–234.
111. Krenning EP, Kwekkeboom DJ, Bakker WH i wsp. Somatostatin receptor scintigraphy with [111In-DTPA-D-Phe1]- and [123I-Tyr3]-octreotide: the Rotterdam experience with more than 1000 patients. *Eur J Nucl Med* 1993; 20: 716–731.
112. Guillermet-Guibert J, Lahlou H, Pyronnet S i wsp. Endocrine tumours of the gastrointestinal tract. Somatostatin receptors as tools for diagnosis and therapy: molecular aspects. *Best Pract Res Clin Gastroenterol* 2005; 19: 535–551.
113. Schillaci O, Spanu A, Scopinaro F i wsp. Somatostatin receptor scintigraphy with 111In-pentetreotide in non-functioning gastroenteropancreatic neuroendocrine tumors. *Int J Oncol* 2003; 23: 1687–1695.

114. Hubalewska-Dydejczyk A, Fross-Baron K, Mikolajczak R i wsp. (99m)Tc-EDDA/HYNIC-octreotate scintigraphy, an efficient method for the detection and staging of carcinoid tumours: results of 3 years' experience. *Eur J Nucl Med Mol Imaging* 2006; 33: 1123–1133.
115. Reubi JC, Waser B, Schaer JC i wsp. Somatostatin receptor sst1-sst5 expression in normal and neoplastic human tissues using receptor autoradiography with subtype-selective ligands. *Eur J Nucl Med* 2001; 28: 836–846.
116. Reubi JC, Waser B. Concomitant expression of several peptide receptors in neuroendocrine tumours: molecular basis for in vivo multireceptor tumour targeting. *Eur J Nucl Med Mol Imaging* 2003; 30: 781–793.
117. Krenning EP, Kwekkeboom DJ, Reubi JC i wsp. 111In-octreotide scintigraphy in oncology. *Metabolism* 1992; 41: 83–86.
118. de Herder WW, Kwekkeboom DJ, Valkema R i wsp. Neuroendocrine tumors and somatostatin: imaging techniques. *J Endocrinol Invest* 2005; 28: 132–136.
119. Gibril F, Reynolds JC, Chen CC i wsp. Specificity of somatostatin receptor scintigraphy: a prospective study and effects of false-positive localizations on management in patients with gastrinomas. *J Nucl Med* 1999; 40: 539–553.
120. de Kerviler E, Cadiot G, Lebtahi R i wsp. Somatostatin receptor scintigraphy in forty-eight patients with the Zollinger-Ellison syndrome. GRESZE: Groupe d'Etude du Syndrome de Zollinger-Ellison. *Eur J Nucl Med* 1994; 21: 1191–1197.
121. Lebtahi R, Cadiot G, Sarda L i wsp. Clinical impact of somatostatin receptor scintigraphy in the management of patients with neuroendocrine gastroenteropancreatic tumors. *J Nucl Med* 1997; 38: 853–858.
122. Schillaci O, Spanu A, Scopinaro F i wsp. Somatostatin receptor scintigraphy in liver metastasis detection from gastroenteropancreatic neuroendocrine tumors. *J Nucl Med* 2003; 44: 359–368.
123. Chiti A, Briganti V, Fanti S i wsp. Results and potential of somatostatin receptor imaging in gastroenteropancreatic tract tumours. *Q J Nucl Med* 2000; 44: 42–49.
124. Cimitan M, Buonadonna A, Cannizzaro R i wsp. Somatostatin receptor scintigraphy versus chromogranin A assay in the management of patients with neuroendocrine tumors of different types: clinical role. *Ann Oncol* 2003; 14: 1135–1141.
125. Lebtahi R, Cadiot G, Marmuse JP i wsp. False-positive somatostatin receptor scintigraphy due to an accessory spleen. *J Nucl Med* 1997; 38: 1979–1981.
126. Joseph K, Stapp J, Reinecke J i wsp. Receptor scintigraphy using 111In-pentetreotide in endocrine gastroenteropancreatic tumors. *Nuklearmedizin* 1993; 32: 299–305.
127. Jamar F, Fiasse R, Leners N i wsp. Somatostatin receptor imaging with indium-111-pentetreotide in gastroenteropancreatic neuroendocrine tumors: safety, efficacy and impact on patient management. *J Nucl Med* 1995; 36: 542–549.
128. Ellison EC, Schirmer WJ, Olsen JO i wsp. Localization of neuroendocrine tumors using somatostatin receptor imaging with Indium-111-Pentetreotide (OctreoScan). *Cancer Control* 1997; 4: 35–39.
129. Schillaci O, Corleto VD, Annibale B i wsp. Single photon emission computed tomography procedure improves accuracy of somatostatin receptor scintigraphy in gastro-entero pancreatic tumours. *Ital J Gastroenterol Hepatol* 1999; 31: 186–189.
130. Schillaci O, Massa R, Scopinaro F. 111In-pentetreotide scintigraphy in the detection of insulinomas: importance of SPECT imaging. *J Nucl Med* 2000; 41: 459–462.
131. Gabriel M, Muehllechner P, Decristoforo C i wsp. 99mTc-EDDA/HYNIC-Tyr(3)-octreotide for staging and follow-up of patients with neuroendocrine gastro-entero-pancreatic tumors. *Q J Nucl Med Mol Imaging* 2005; 49: 237–244.
132. Gabriel M, Decristoforo C, Donnemiller E i wsp. An inpatient comparison of 99mTc-EDDA/HYNIC-TOC with 111In-DTPA-octreotide for diagnosis of somatostatin receptor-expressing tumors. *J Nucl Med* 2003; 44: 708–716.
133. Gabriel M, Decristoforo C, Maina T i wsp. 99mTc-N4-[Tyr3]Octreotate Versus 99mTc-EDDA/HYNIC-[Tyr3]Octreotide: an inpatient comparison of two novel Technetium-99m labeled tracers for somatostatin receptor scintigraphy. *Cancer Biother Radiopharm* 2004; 19: 73–79.
134. d'Amico A, Szczucka K, Borys D i wsp. SPECT-CT fusion: a new diagnostic tool for endocrinology. *Endokrynol Pol* 2006; 57: 71–74.
135. Krausz Y, Keidar Z, Kogan I i wsp. SPECT/CT hybrid imaging with 111In-pentetreotide in assessment of neuroendocrine tumours. *Clin Endocrinol (Oxf)* 2003; 59: 565–573.
136. Rufini V, Calgani ML, Baum RP. Imaging of neuroendocrine tumors. *Semin Nucl Med* 2006; 36: 228–247.
137. Anderson CJ, Dehdashti F, Cutler PD i wsp. 64Cu-TETA-Octreotide as a PET imaging agent for patients with neuroendocrine tumors. *J Nucl Med* 2001; 42: 213–221.
138. Benjegård SA, Forsell-Aronsson E, Wängberg B i wsp. Intraoperative tumour detection using <sup>111</sup>In DTPA-D-Phe-octreotide and scintillation a detector. *Eur J Nucl Med* 2001; 28: 1456–1462.
139. Adams S, Baum RP. Intraoperative use of gamma-detecting probes to localize neuroendocrine tumors. *Q J Nucl Med* 2000; 44: 59–67.
140. Fettich J, Repse S, Snoj M i wsp. <sup>99m</sup>Tc-EDDA/HYNIC-TOC is a suitable radiopharmaceutical for radioguided surgery of neuroendocrine tumours [abstract]. *International Symposium on Trends in Radiopharmaceuticals (ISTR)* 2005.
141. Hubalewska-Dydejczyk A, Kulig J, Szybiński P. Radio-Guided Surgery (RGS) with the use of <sup>99m</sup>Tc-EDDA/HYNIC]octreotate in intra-operative detection of neuroendocrine tumours of gastrointestinal tract (GEP-NET). *Eur J Nucl Med Mol Imaging* 2007; 34: 1545–1555.
142. Norton JA. Intraoperative methods to stage and localize pancreatic and duodenal tumors. *Ann Oncol* 1999; 10: 182–184.
143. Hiramoto JS, Feldstein VA, LaBerge JM i wsp. Intraoperative ultrasound and preoperative localization detects all occult insulinomas. *Arch Surg* 2001; 136: 1020–1025.
144. Grover AC, Skarulis M, Alexander HR i wsp. A prospective evaluation of laparoscopic exploration with intraoperative ultrasound as a technique for localizing sporadic insulinomas. *Surgery* 2005; 138: 1003–1008.
145. Jackson JE. Angiography and arterial stimulation venous sampling in the localization of pancreatic neuroendocrine tumours. *Best Pract Res Clin Endocrinol Metab* 2005; 19: 229–239.
146. Yu F, Venzon DJ, Serrano J i wsp. Prospective study of the clinical course, prognostic factors, causes of death, and survival in patients with long-standing Zollinger-Ellison syndrome. *J Clin Oncol* 1999; 17: 615–630.
147. Mansour JC, Chen H. Pancreatic endocrine tumors. *J Surg Res* 2004; 120: 139–161.
148. Norton JA, Fraker DL, Alexander HR i wsp. Surgery to cure the Zollinger-Ellison syndrome. *N Engl J Med* 1999; 341: 635–644.
149. Gibril F, Reynolds JC, Chen CC i wsp. Specificity of somatostatin receptor scintigraphy: a prospective study and effects of false-positive localizations on management in patients with gastrinomas. *J Nucl Med* 1999; 40: 539–553.
150. Termanini B, Gibril F, Reynolds JC i wsp. Value of somatostatin receptor scintigraphy: a prospective study in gastrinoma of its effect on clinical management. *Gastroenterology* 1997; 112: 335–347.
151. Warner RR. Enteroendocrine tumors other than carcinoid: a review of clinically significant advances. *Gastroenterology* 2005; 128: 1668–1684.
152. Wermers RA, Fatourehchi V, Kvols LK. Clinical spectrum of hyperglucagonemia associated with malignant neuroendocrine tumors. *Mayo Clin Proc* 1996; 71: 1030–1038.
153. Soga J, Yakuwa Y. Vipoma/diarrheogenic syndrome: a statistical evaluation of 241 reported cases. *J Exp Clin Cancer Res* 1998; 17: 389–400.
154. Schillaci O, Spanu A, Scopinaro F i wsp. Somatostatin receptor scintigraphy with 111In-pentetreotide in non-functioning gastroenteropancreatic neuroendocrine tumors. *Int J Oncol* 2003; 23: 1687–1695.
155. Kos-Kudła B, Zemczak A. Współczesne metody rozpoznawania i leczenia guzów neuroendokrynnych układu pokarmowego. *Endokrynol Pol* 2006; 57: 174–185.
156. Aranha GV, Shoup M. Nonstandard pancreatic resections for unusual lesions. *Am J Surg* 2005; 189: 223–228.
157. Bernards FJ, Cuesta MA, Kazemier G i wsp. Laparoscopic detection and resection of insulinomas. *Surgery* 2000; 128: 386–391.
158. Stabile BE. Islet cell tumors. *Gastroenterologist* 1997; 5: 213–232.
159. Stehouwer CD, Lems WF, Fischer HR i wsp. Malignant insulinoma: is combined treatment with verapamil and the long-acting somatostatin analogue octreotide (SMS 201-995) more effective than single therapy with either drug? *Neth J Med* 1989; 35: 86–94.
160. Brodows RG, Campbell RG. Control of refractory fasting hypoglycemia in a patient with suspected insulinoma with diphenylhydantoin. *J Clin Endocrinol Metab* 1974; 38: 159–162.
161. Lamberts SW, van der Lely AJ, de Herder WW i wsp. Octreotide. *N Engl J Med* 1996; 334: 246–254.
162. Stehouwer CD, Lems WF, Fischer HR i wsp. Aggravation of hypoglycemia in insulinoma patients by the long-acting somatostatin analogue octreotide (sandostatin). *Acta Endocrinol (Copenh)* 1989; 121: 34–40.
163. Eriksson B, Öberg K, Alm G i wsp. Treatment of malignant endocrine pancreatic tumours with human leucocyte interferon. *Lancet* 1986; 11: 1307–1309.
164. Kwakkeboom DJ, Teunissen JJ, Bakker WH i wsp. Radiolabeled somatostatin analog [177Lu-DOTA0, Tyr3] octreotate in patients with endocrine gastropancreatic tumors. *J Clin Oncol* 2005; 23: 2754–2762.
165. O'Toole D, Maire F, Ruzsniwski P. Ablative therapies for liver metastases of digestive endocrine tumors. *Endocr Relat Cancer* 2003; 10: 463–468.
166. Rougier P, Mitry E. Chemotherapy in the treatment of neuroendocrine malignant tumors. *Digestion* 2000; 62 (supl. 1): 73–78.
167. Metz DC, Strader DB, Orbuch M i wsp. Use of omeprazole in Zollinger-Ellison: A prospective nine-year study of efficacy and safety. *Aliment Pharmacol Ther* 1993; 7: 597–810.
168. Termanini B, Gibril F, Sutliff VE i wsp. Effect of long-term gastric acid suppressive therapy on serum vitamin B12 levels in patients with Zollinger-Ellison syndrome. *Am J Med* 1998; 104: 422–430.

169. Norton JA, Cornelius MJ, Doppman J i wsp. Effect of parathyroidectomy in patients with hyperparathyroidism, Zollinger-Ellison syndrome and multiple endocrine neoplasia type 1: a prospective study. *Surgery* 1987; 102: 958–966.
170. Jensen RT. Management of the Zollinger-Ellison syndrome in patients with multiple endocrine neoplasia type 1. *J Intern Med* 1998; 243: 477–488.
171. Aparicio T, Ducreux M, Baudin E i wsp. Antitumour activity of somatostatin analogues in progressive metastatic neuroendocrine tumours. *Eur J Cancer* 2001; 37: 1014–1019.
172. Öberg K. Chemotherapy and biotherapy in the treatment of neuroendocrine tumours. *Ann Oncol* 2001; 12 (supl. 2): 111–114.
173. Gorden P, Comi RJ, Maton PN i wsp. NIH conference. Somatostatin and somatostatin analogue (SMS 201–995) in treatment of hormone-secreting tumors of the pituitary and gastrointestinal tract and non-neoplastic diseases of the gut. *Ann Intern Med* 1989; 110 (1): 35–50.
174. Wermers RA, Fatourehchi V, Kvols LK. Clinical spectrum of hyperglucagonemia associated with malignant neuroendocrine tumors. *Mayo Clin Proc* 1996; 71: 1030–1038.
175. Kouvaraki MA, Ajani JA, Hoff P i wsp. Fluorouracil, doxorubicin, and streptozocin in the treatment of patients with locally advanced and metastatic pancreatic endocrine carcinomas. *J Clin Oncol* 2004; 22: 4762–4771.
176. Alexander EK, Robinson M, Staniec M i wsp. Peripheral amino acid and fatty acid infusion for the treatment of necrolytic migratory erythema in the glucagonoma syndrome. *Clin Endocrinol (Oxf)* 2002; 57: 827–831.
177. Sinclair SA, Reynolds NJ. Necrolytic migratory erythema and zinc deficiency. *Br J Dermatol* 1997; 136: 783–785.
178. Nguyen HN, Backes B, Lammert F i wsp. Long-term survival after diagnosis of hepatic metastatic vipoma: report of two cases with disparate courses and reviews of therapeutic options. *Dig Dis Sci* 1999; 44: 1148–1155.
179. Panzuto F, Di Fonzo M, Iannicelli E i wsp. Long-term clinical outcome of somatostatin analogues for treatment of progressive, metastatic, well-differentiated enteropancreatic endocrine carcinoma. *Ann Oncol* 2006; 17: 461–466.
180. Fine R, Fogelman D, Schreiber SM. Effective treatment of neuroendocrine tumors with temozolomide and capecitabine. *ASCO Proceedings* 2005; 4416.
181. Lankat-Buttgereit B, Horsch D, Barth P i wsp. Effects of the tyrosine kinase inhibitor imatinib on neuroendocrine tumor cell growth. *Digestion* 2005; 71: 131–140.
182. Ramanathan RK, Cnaan A, Hahn RG i wsp. Phase II trial of dacarbazine (DTIC) in advanced pancreatic islet cell carcinoma. Study of the Eastern Cooperative Oncology Group — E6282. *Ann Oncol* 2001; 12: 1139–1143.
183. Sun W, Lipsitz S, Catalano P i wsp. Phase II/III study of doxorubicin with fluorouracil compared with streptozotocin with fluorouracil or dacarbazine in the treatment of advanced carcinoid tumors. Eastern Cooperative Oncology Group Study E1281. *J Clin Oncol* 2005; 23: 4897–4904.
184. Moertel CG, Kvols LK, O'Connell MJ i wsp. Treatment of neuroendocrine carcinomas with combined etoposide and cisplatin: evidence of major therapeutic activity in the anaplastic variants of these neoplasms. *Cancer* 1991; 68: 227–232.
185. Öberg K, Ahlman H. Medical management of neuroendocrine gastrointestinal tumors. W: Schwartz A, Gagnier M, Pertsemliades D (red.). *Endocrine Surgery*. Marcel Dekker, New York 2004; 685–696.
186. Fjällskog ML, Granberg DP, Welin SI i wsp. Treatment with cisplatin and etoposide in patients with neuroendocrine tumors. *Cancer* 2001; 92: 1101–1107.
187. De Jong M, Bakker WH, Breeman WA i wsp. Pre-clinical comparison of [DTPA0] octreotide, [DTPA0, Tyr3]octreotide and [DOTA0, Tyr3] octreotide as carriers for somatostatin receptor-targeted scintigraphy and radionuclide therapy. *Int J Cancer* 1998; 75: 406–411.
188. Paganelli G, Zoboli S, Cremonesi M i wsp. Receptor-mediated radionuclide therapy with 90Y-DOTA-D-Phe1-Tyr3-Octreotide: preliminary report in cancer patients. *Cancer Biother Radiopharm* 1999; 14: 477–483.
189. McStay MK, Maudgil D, Williams M i wsp. Large-volume liver metastases from neuroendocrine tumors: hepatic intraarterial 90Y-DOTA-lanreotide as effective palliative therapy. *Radiology* 2005; 237: 718–726.
190. Krenning EP, Kwekkeboom DJ, Valkema R i wsp. Peptide receptor radionuclide therapy. *Ann N Y Acad Sci* 2004; 1014: 234–245.
191. Waldherr C, Schumacher T, Maecke HR i wsp. Does tumor response depend on the number of treatment sessions at constant injected dose using 90yttrium-DOTATOC in neuroendocrine tumors? *Eur J Nucl Med* 2002; 29: S100.
192. Frilling A, Weber F, Saner F i wsp. Treatment with (90)Y- and (177)Lu-DOTATOC in patients with metastatic neuroendocrine tumors. *Surgery* 2006; 140: 968–976.
193. Virgolini I, Britton K, Buscombe J i wsp. In- and Y-DOTA-lanreotide: results and implications of the MAURITIUS trial. *Semin Nucl Med* 2002; 32: 148–155.
194. Reubi JC, Maecke HR, Krenning EP. Candidates for peptide receptor radiotherapy today and in the future. *J Nucl Med* 2005; 46: 67–75.
195. Krenning EP, Kwekkeboom DJ, Valkema R i wsp. Peptide receptor radionuclide therapy. *Ann N Y Acad Sci* 2004; 1014: 234–245.