Dominik CIENIAWSKI
Ewa IGNACAK
Alina BĘTKOWSKA-PROKOP
Barbara DUDZIK
Bogusław WALATEK
Marek KUŹNIEWSKI
Władysław SUŁOWICZ

Nawracająca infekcja Clostridium difficile u chorego po przeszczepieniu nerki leczonego rytuksymabem z powodu PTLD (Post-Transplant Lymphoprolipherative Disorder). Pierwsze doświadczenie ze stosowaniem fidaksomycyny – opis przypadku

Katedra i Klinika Nefrologii,
Uniwersytet Jagielloński,
Collegium Medicum
Kierownik:
Prof. dr hab. med. *Władysław Sułowicz*

Dodatkowe słowa kluczowe:
biegunka
Clostridium difficile
transplantacja nerek
fidaksomycyna

Additional key words:
diarrhea
Clostridium difficile
renal transplantation
fidaxomicin

Zakażenie *Clostridium difficile* jest coraz częściej obserwowanym powikłaniem w codziennej praktyce klinicznej. Najważniejszym czynnikiem ryzyka wystąpienia tej infekcji jest antybiotykoterapia. Częstość biegunki wywołanej *Clostridium difficile* u pacjentów po zabiegu transplantacji nerki szacuje się na około 6% we wczesnym okresie po przeszczepieniu. Ze względu na stosowaną immunosupresję i częste powikłania infekcyjne wymagające intensywnej, szeroko spektralnej antybiotykoterapii częstość występowania choroby związanej z *Clostridium difficile* (CZCD) w późniejszym okresie może utrzymywać się na podobnym poziomie. Zakażenie przebiegające pod postacią masywnych biegunek powoduje znaczne wahania stężeń leków immunosupresyjnych u pacjentów po transplantacji nerki. Autorzy prezentują przypadek 23 letniego pacjenta po przeszczepieniu nerki od dawcy zmarłego, z rozpoznanym w pierwszym roku po transplantacji polimorficznym PTLD (*Post–Transplant Lymphoproliferative Disorder*) oraz nawracającymi zakażeniami układu moczowego wymagającymi szeroko spektralnej antybiotykoterapii parenteralnej, u którego w trakcie leczenia rytuksymabem wystąpiły 4 nawroty infekcji *Clostridium difficile*. Omówiono kliniczne manifestacje zakażeń, zastosowane u pacjenta leczenie w trakcie nawrotów (z wykorzystaniem nowego antybiotyku fidaksomycyny), jego wyniki oraz wpływ infekcji i zastosowanego leczenia na poziomy leków immunosupresyjnych.

***Clostridium difficile* infection (CDI) is an increasingly problem in everyday clinical practice. The most important risk factor of this infection is antibiotics use. The incidence of *Clostridium difficile* associated diarrhea (CDAD) in patients after renal transplantation is estimated to be about 6% in the early postoperative period. Due to the applied immunosuppression and frequent infections requiring intensive, broad spectral antibiotics, the later prevalence of CDAD may remain at a similar level. Massive diarrhea caused by *Clostridium difficile* may lead to fluctuations in immunosuppressive drugs concentration, in renal transplant patients. The authors present a case study of a 23-year old patient after kidney transplantation from deceased donor, with diagnosed polymorphic PTLD (*Post–Transplant Lymphoproliferative Disorder*). During biological treatment with rituximab in this patient 4 recurrences of CDI were observed. In this article the clinical manifestation of recurrent CDAD are presented. The authors discuss therapeutic procedure with fidaxomicin use, its results and influence on immunosuppressive drugs concentration.**

Adres do korespondencji:
Dominik Ceniawski
Katedra i Klinika Nefrologii
ul. Kopernika 15-15C 31-501 Kraków
Tel./Fax: (12) 424 78 00
e-mail: dominik.cieniawski@gmail.com

Wstęp

Clostridium difficile jest gram dodatnią, beztlenową bakterią, która charakteryzuje się wytwarzaniem spor jako form przetrwalnikowych oraz dużym potencjałem zakaźnym. Zespół objawów powodowanych przez ten patogen pod postacią wodnistej biegunki z domieszką śluzu bądź tzw. *megacolon toxicum* (okrężnicy olbrzymiej) określa się mianem choroby związanej z *Clostridium*

difficile (CZCD) [1]. W ostatnich latach obserwuje się znaczący wzrost częstości występowania tej infekcji [2]. Częściowo jest to spowodowane pojawieniem się nowego szczepu *Clostridium difficile* – BI/NAP1/027 – który charakteryzuje się większą wirulencją i wytwarzaniem większej ilości toksyn [3]. CZCD najczęściej występuje u pacjentów hospitalizowanych. Nosicielstwo bakterii występuje u ok. 20-40% chorych hospitalizowanych, podczas gdy w ogólnej populacji odsetek ten wynosi ok. 3%. Jednym z częstszych problemów u pacjentów z CZCD jest nawrotowość choroby. Nawroty występują u ok. 20% pacjentów po przebytym zakażeniu [4]. Ryzyko kolejnego nawrotu wzrasta o 40% u osób u których wystąpił przynajmniej 1 taki epizod [5]. Do głównych czynników ryzyka wystąpienia infekcji zalicza się: antybiotykoterapię, starszy wiek pacjenta, zaburzenia odporności (wrodzone i nabyte), stosowanie inhibitorów pompy protonowej oraz hospitalizację [1,6]. Pacjenci po przeszczepieniu nerki należą do grupy chorych wysokiego ryzyka infekcji *Clostridium difficile*. Wpływają na to leczenie immunosupresyjne, częste infekcje oraz związane z tym hospitalizacje i stosowanie szeroko spektralnej antybiotykoterapii [6]. W ostatnich latach wprowadzono nowy preparat do stosowania w leczeniu CZCD – fidaksomycynę. W niektórych opracowaniach zwraca się uwagę na porównywalną skuteczność z wankomycyną i zmniejszenie ryzyka nawrotów infekcji *Clostridium difficile* w stosunku do standardowego leczenia [7].

Opis przypadku

Pacjent lat 23, po przeszczepieniu nerki od dawcy zmarłego w lipcu 2013 roku, ze schyłkową niewydolnością nerek w przebiegu nefropatii cewkowo-śródmiąższowej. W wywiadzie zastawka cewki tylnej oraz refluksy pęcherzowo–moczowodowe. U pacjenta wykonywano liczne zabiegi urologiczne w dzieciństwie: wytworzenie wesikostomii w 1 roku życia, w 3 roku życia koagulacja zastawki cewki tylnej z następową ureteroneocystostomią, elektroresekcja zastawki (7 rok życia), ponowna resekcja zastawki cewki tylnej i ureteroneocystostomia prawostronna (8 rok życia). Od 16 roku życia pacjent samo cewnikujący się – raz na 6 godzin i cewnik na noc. Od września 2012 roku hemodializowany przy użyciu przetoki tętniczo-żylnej. Jako przygotowanie do przeszczepienia nerki w grudniu 2012 roku wykonano zabieg nefroureterektomii po stronie prawej a w styczniu 2013 roku po stronie lewej. Przed transplantacją chory był hemodializowany przez 10 miesięcy. Zabieg przeszczepienia nerki przebiegł bez powikłań. Obserwowano natychmiastową czynność przeszczepu. W leczeniu zastosowano trójlekową immunosupresję: takrolimus, mykofenolan sodu i glikokortykosteroidy (4 antygeny niezgodne, PRA max – 0, czas zimnego niedokrwienia – 19 godzin, czas ciepłego niedokrwienia 21 minut). Ze względu na wysokie ryzyko infekcji CMV (dawca +/ biorca -) zastosowano profilaktykę walgancyklowirem i dokonano wczesnej konwersji immunosupresji z mykofenolanu sodu na ewerolimus. Po przeszczepieniu konsultowany urologicznie z zaleceniem kontynuacji samo cewnikowania. W ciągu pierwszych 5 miesięcy po transplantacji u pacjenta czterokrotnie wystąpiło zakażenie dróg moczowych (*Enterococcus faecium i Klebsiella pneumoniae* ESBL+), klinicznie przebiegające z wysoką gorączką, znacznym osłabieniem i pogorszeniem funkcji nerki przeszczepionej. Pacjent za każdym razem był hospitalizowany i leczony celowanymi antybiotykami dożylnymi (karbapenemy).

W lutym 2014 r. (7 miesięcy po przeszczepieniu) chory ponownie został przyjęty do szpitala z powodu występującej od ok. tygodnia biegunki, bólów jamy brzusznej, stanów podgorączkowych i cech infekcji dróg moczowych. W posiewie moczu potwierdzono kolejny nawrót infekcji *Klebsiella pneumoniae* ESBL+, w trakcie leczenia uzyskano dodatni wynik oznaczenia antygenu i toksyn *Clostridium difficile* w stolcu. Wdrożono leczenie metronidazolem (3 x 500 mg iv) i wankomycyną (4 x 125 mg po). Pozostałe badania mikrobiologiczne stolca (rotawirusy, adenowirusy, mykologia, parazytologia) były ujemne. Ze względu na obecność krwi utajonej w kale i silne dolegliwości bólowe jamy brzusznej wykonano tomografię komputerową jamy brzusznej, w której opisano zmianę o śr. 31 mm umiejscowioną pomiędzy jelitem cienkim a odbytnicą oraz pogrubiałą odcinkowo ścianę odbytnicy. W dalszej diagnostyce wykonano kolonoskopię z pobraniem wycinków do badań histopatologicznych. W wyniku badania wycinków rozpoznano *polymorphic post-transplant lymphoproliferative disorder (polymorphic* PTLD) wg. WHO 2008. Celem oceny stanu klinicznego zaawansowania choroby wykonano badanie PET CT – stwierdzono aktywne metabolicznie obszary w obrębie jelita grubego, przede wszystkim w odbytnicy (pogrubienie tylnej i prawobocznej ściany odbytnicy do 25 mm na obszarze 38 x 21 x 90 mm). Stadium zaawansowania klinicznego wg Ann Arbor IVA. Po konsultacji hematologicznej chory został zakwalifikowany do leczenia rytuksymabem. Po zdiagnozowaniu PTLD zmodyfikowano leczenie immunosupresyjne prowadząc do pozostawienia pacjenta na dwulekowym schemacie: ewerolimus + glikokortykosteroidy.

Pierwszy nawrót infekcji *Clostridium difficile* wystąpił ok. 7 dni po podaniu pierwszej dawki rytuksymabu. Chory został przyjęty do szpitala po 4 dniach obfitej biegunki (do 15 stolców na dobę) w stanie znacznego odwodnienia, z tachykardią 150/min, z pogorszeniem funkcji nerki przeszczepionej i wysokimi poziomami markerów stanu zapalnego (Tab. I i II). W badaniach mikrobiologicznych stwierdzono dodatni wynik antygenu i toksyn *Clostridium difficile* w kale oraz współwystępowanie infekcji dróg moczowych o etiologii *Klebsiella pneumoniae*. Z uwagi na ciężki przebieg nawrotu zintensyfikowano leczenie (wankomycyna 4 x 500 mg po, metronidazol 3 x 500 mg iv). Dodatkowo podano 30 g immunoglobulin. U chorego w związku z nawrotem *Clostridium difficile* odstawiono bloker pompy protonowej i zastąpiono go blokerem receptora H2. W związku z obecną infekcją odroczono podanie kolejnej dawki rytuksymabu. Kolejne cykle leczenia biologicznego (drugi, trzeci i czwarty) podawane były w trakcie hospitalizacji w odstępach tygodniowych. W tym okresie u chorego nie wystąpił ponowny nawrót biegunek. Jedynie po podaniu 4 dawki obserwowane było wystąpienie klinicznie objawowego zakażenia dróg moczowych, wymagające dożylnego leczenia antybiotykiem celowanym. Trzy tygodnie po podaniu 4 cyklu w wykonanym kontrolnym badaniu PET CT stwierdzono fizjologiczny metabolizm FDG w narządach jamy brzusznej i miednicy, oraz pogrubienie ściany odbytnicy. W związku z tym pacjent został zakwalifikowany do kontynuacji leczenia rytuksymabem.

Po 8 tygodniach wystąpił u chorego drugi nawrót zakażenia. Pacjent ponownie trafił do szpitala z licznymi stolcami biegunkowymi (ok. 10 na dobę), gorączką, odwodnieniem i znacznym osłabieniem. W badaniach mikrobiologicznych potwierdzono nawrót infekcji *Clostridium difficile*. Ze względu na ciężki przebieg poprzedniego i obecnego zakażenia oraz liczne czynniki ryzyka nawrotowości do leczenia włączono fidaksomycynę. Obserwowano stopniową poprawę kliniczną chorego, tym razem nie występowała u niego współistniejąca infekcja układu moczowego. Po konsultacji hematologicznej przesunięto do czasu wyleczenia zakażenia termin podania kolejnej dawki rytuksymabu. Po 10 dniach terapii chory w stanie ogólnym dobrym, z prawidłową funkcją nerki przeszczepionej został wypisany celem podania 5 dawki leczenia hematologicznego. Trzy tygodnie później pacjent po raz kolejny zgłosił się do Kliniki Nefrologii z powodu bólu brzucha i

Tabela I

Poziom kreatyniny w surowicy krwi przy przyjęciu i w momencie wypisania w trakcie infekcji *Clostridium difficile* i jej nawrotów.

Serum creatinine level at admission and discharge during recurrences of *Clostridium difficile* infection.

	Pierwsza infekcja	Nawrót I	Nawrót II	Nawrót III	Nawrót IV
Kreatynina przyjęcie [µmol/l]	193	215	151	112	129
Kreatynina wypis [µmol/l]	108	118	94	113	121

Tabela II

Poziom CRP przy przyjęciu i w momencie wypisania w trakcie infekcji *Clostridium difficile* i jej nawrotów.

C-reactive protein level at admission and discharge during recurrences of *Clostridium difficile* infection.

	Pierwsza infekcja	Nawrót I	Nawrót II	Nawrót III	Nawrót IV
CRP przy przyjęciu [mg/l]	>90*	>90*	193,13	84,0	74,63
CRP przy wypisie [mg/l]	7,92	10,54	7,73	2,28	16,1

***-badania w trybie cito, brak możliwości uzyskania dokładnej wartości liczbowej**

pojawiającej się w dniu przyjęcia wodnistej biegunki (do 5 stolców na dobę). Kolejny raz w związku z infekcją *Clostridium difficile* (dodatni wynik oznaczenia antygenu i toksyn w kale) przesunięto termin planowej dawki rytuksymabu. W leczeniu stosowano wankomycynę w dawce 4 x 125 mg po. Poprawa kliniczna nastąpiła już po 4 dniach. W pobranym posiewie moczu nie uzyskano wzrostu bakterii.

Trzeci nawrót infekcji (4 tygodnie po drugim) przebiegał łagodnie, z szybką normalizacją parametrów stanu zapalnego i mniejszą ilością stolców biegunkowych. W kontrolnym badaniu stolca nie wykryto antygenu i toksyn *Clostridium difficile*. Po 11 dniach hospitalizacji pacjent został wypisany celem zgłoszenia się na podanie 6-tej dawki leczenia biologicznego. Z uwagi na dodatni wynik posiewu moczu (*Klebsiella pneumoniae* ESBL +) wykonany w Poradni Transplantacyjnej i wzrost poziomu parametrów stanu zapalnego, pacjent został skierowany do Kliniki Nefrologii celem wyjałowienia moczu przed planowaną 7 dawką rytuksymabu. Po włączeniu do leczenia celowanego antybiotyku (karbapenem) u pacjenta na następny dzień pojawiły się dolegliwości bólowe brzucha i luźny stolec. W związku z wcześniejszymi nawrotami *Clostridium difficile* pobrano stolec do badania mikrobiologicznego i uzyskano dodatni wynik oznaczenia antygenu i toksyn. Wdrożono leczenie wankomycyną 4 x 125 mg po oraz kontynuowano antybiotykoterapię związaną z zakażeniem układu moczowego. Przebieg 4 nawrotu (4 tygodnie po trzecim) był łagodny (do 4 stolców na dzień, temperatura do 38 st. Celsjusza) i został szybko opanowany zastosowanym leczeniem. Po 12 dniach chory został wypisany celem przyjęcia 7 dawki rytuksymabu.

Od czasu wyleczenia 4 nawrotu i zakończenia leczenia hematologicznego, u chorego nie obserwowano kolejnych epizodów biegunek – czas obserwacji 2 miesiące od ostatniej hospitalizacji. W tym czasie funkcja nerki przeszczepionej pozostaje stabilna. Bardzo istotnym aspektem u chorych przyjmujących leki immunosupresyjne jest monitorowanie ich stężenia. Infekcje przewodu pokarmowego powodujące biegunkę w znaczącym stopniu wpływają na wchłanianie leków, a poprzez to na ich stężenia we krwi. W opisanym przypadku w trakcie infekcji *Clostridium difficile* za każdym razem monitorowano stężenia ewerolimusu. Przed wystąpieniem pierwszego zakażenia poziomy leku były stabilne w pomiarach ambulatoryjnych i w trakcie hospitalizacji z powodu infekcji dróg moczowych. Natomiast od momentu wystąpienia i w trakcie kolejnych nawrotów zakażenia *Clostridium difficile* obserwowano duże wahania stężeń ewerolimusu, co wiązało się z koniecznością częstych zmian dawkowania leku (Ryc. 1.).

Dyskusja

Szacuje się że częstość występowania CZCD u pacjentów po przeszczepieniu narządów unaczynionych waha się od 1,74 do 7,9% [8-10]. Brakuje szczegółowych danych na temat okresu największego ryzyka po przeszczepieniu dla rozwinięcia infekcji, czynników predykcyjnych, czy częstości nawrotów u tych chorych [6]. W pojedynczych publikacjach jako najistotniejsze czynniki ryzyka autorzy zwracają szczególną uwagę na stosowanie i czas leczenia antybiotykami, używanie w terapii cefalosporyn 3-generacji, klindamycyny i karbepenemów oraz kolonizację szczepami *Enterokoków* opornych na wankomycynę (VRE – *Vancomycin Resistant Enterococci*) przed przeszczepieniem [11]. Ważną rolę odgrywać może również nosicielstwo *Clostridium difficile* przed przeszczepieniem. Potwierdzać by to mogły częste infekcje we wczesnym okresie po transplantacji - większość zakażeń występująca do 30 dni [6]. Chorzy oczekujący na przeszczep w swojej historii mają zazwyczaj wiele hospitalizacji i kontaktów ze służbą zdrowia, co sprawia że ryzyko nosicielstwa zdecydowanie rośnie do 20-40%. Wśród przyczyn biegunki po transplantacji należy również brać pod uwagę wpływ samych leków immunosupresyjnych jak np. mykofenolan mofetylu, a także inne przyczyny infekcyjne (wirusy, grzyby, pasożyty). Również leczenie immunosupresyjne – a szczególnie rytuksymab i daclizumab wiążą się z większym ryzykiem występowania CZCD [6].

Przytoczony powyżej przypadek pacjenta jest szczególny ze względu na występujące u niego bardzo liczne czynniki ryzyka infekcji *Clostridium difficile*. Z powodu wyjściowej przyczyny niewydolności nerek (wada anatomiczna) oraz samocewnikowania chorego często występowały u niego infekcje dróg moczowych szczepem wielolekoopornym wymagające antybiotykoterapii celowanej. Po zabiegu przeszczepienia w ciągu pierwszych sześciu miesięcy miały miejsce 4 epizody infekcji wymagające dożylnego podawania antybiotyków. Mimo to przed lutym 2014 roku w wywiadzie nie występowało u niego zakażenie *Clostridium difficile*. Pierwszy epizod został zaobserwowany w trakcie hospitalizacji podczas której, zdiagnozowano u chorego PTLD. Kolejne nawroty obserwowano po podawaniu kolejnych cykli leczenia. Najcięższy przebieg infekcji wystąpił w trakcie pierwszego nawrotu po podaniu 1szej dawki leczenia hematologicznego. Następnie chory został hospitalizowany celem podania kolejnych 3 dawek leczenia i w trakcie pobytu w szpitalu nie zaobserwowano kolejnego nawrotu. Dopiero po wypisaniu do domu i przyjęciu kolejnych (5, 6 i 7 dawki) wystąpiły nawroty. Z powodu licznych czynników ryzyka jakie występowały u chorego w trakcie drugiego nawrotu zastosowano u niego w leczeniu fidaksomycynę. Ten nowy antybiotyk został niedawno wprowadzony do standardów leczenia infekcji *Clostridium difficile* [12,13]. Opisywane doniesienia mówią o jego porównywalnej skuteczności w stosunku do wankomycyny i lepszym zapobieganiu nawrotom zakażenia [7]. Z tego właśnie powodu w trakcie drugiego nawrotu infekcji u pacjenta zastosowano fidaksomycynę. Z racji że lek ten nie wchłania się w jelitach nie powinien interferować i zakłócać metabolizmu leków immunosupresyjnych. Kontrolne oznaczanie poziomów ewerolimusu potwierdziło ten fakt. Ponadto po zastosowaniu fidaksomycyny obserwowano znaczną poprawę funkcji przeszczepu – z prawidłowym poziomem kreatyniny. Stopień poprawy funkcji nerki przeszczepionej był wyższy niż w trakcie leczenia pozostałych nawrotów zakażenia przy użyciu wankomycyny. W dostępnej literaturze brakuje danych o stosowaniu fidaksomycyny u pacjentów po transplantacji. Ta grupa chorych jak powyżej wspomniano jest obarczona szczególnym ryzykiem nawrotów – według amerykańskich badaczy z pośród 37 pacjentów w obserwacji dwuletniej u których wystąpiło zakażenie *Clostridium difficile* do przynajmniej 1 nawrotu doszło u 4 z nich (10,8%) [6]. Oczywiście zaprezentowany w opisie przypadku chory miał dodatkowy bardzo silny czynnik ryzyka w postaci leczenia rytuksymabem z powodu PTLD. Być może dlatego pomimo zastosowania fidaksomycyny u chorego wystąpiły kolejne nawroty. Co prawda miały one lżejszy przebieg kliniczny, jednak należy tutaj zaznaczyć że w związku z nawrotowym charakterem infekcji pacjent został pouczony o objawach niepokojących i był hospitalizowany znacznie wcześniej, przy mniej nasilonych objawach. W związku z tym markery stanu zapalnego i niewydolności nerek nie były tak znacząco podniesione.

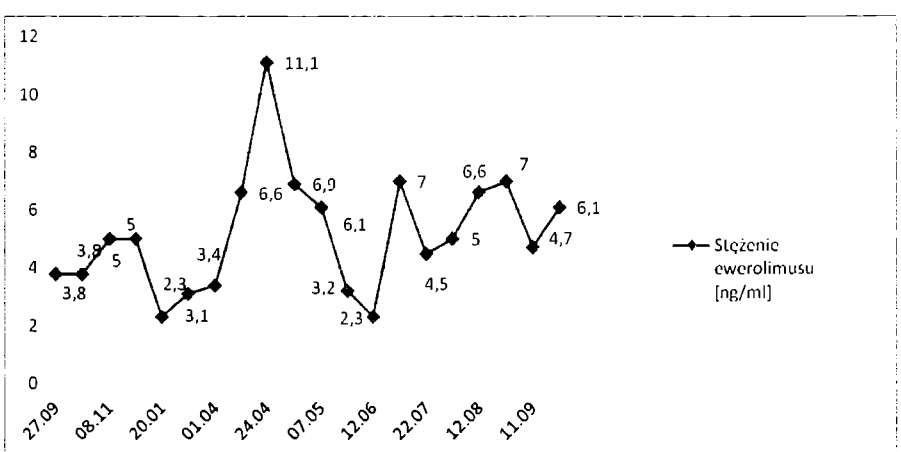

Rycina 1

Stężenie ewerolimusu u prezentowanego chorego w trakcie rocznej obserwacji.

Serum ewerolimus concentration in the presented patient during annual observation.

Podsumowanie

Infekcja *Clostridium difficile* jest istotnym problemem w praktyce klinicznej. Pacjenci

po przeszczepieniu nerki są grupą chorych szczególnie narażonych na zakażenie i jego nawroty. Fidaksomycyna jako nowy lek stanowi alternatywę dla dotychczas stosowanych w leczeniu CZCD antybiotyków. U zaprezentowanego pacjenta jej zastosowanie przyniosło skuteczne wyleczenie drugiego nawrotu zakażenia *Clostridium difficile* z obserwowaną znaczną poprawą funkcji nerki przeszczepionej. Jednak zastosowanie nowego leku nie uchroniło go przed kolejnymi nawrotami. Celem dokładnej oceny częstości występowania CZCD i jej nawrotów u chorych po przeszczepieniu nerki potrzebne są dodatkowe badania obejmujące duże populacje.

Piśmiennictwo:

1. **Hryniewicz W, Martirosian G, Ozorowski T**: Zakażenia Clostridium difficile. Diagnostyka, terapia, profilaktyka. Narodowy Program Ochrony Antybiotyków. Narodowy Instytut Leków, 2011, Warszawa.
2. **Elixhauser A, Jhung M**: Clostridium difficile Diseases In US Hospitals; AHRQ, Centre for Delivery, Organization and Markets, Healthcare Cost and Utilization Project. Nationwide Inpatient Sample, April 2008.
3. **Eggertson L**: Quebec strain of C. difficile in 7 provinces. Can Med Assoc J. 2006; 174: 607-608.
4. **Aslam S, Hamill RJ, Musher DM**: Treatment of Clostridium difficile-associated disease: old therapies and new strategies. Lancet Infect Dis. 2005; 5: 549-557.
5. **McFarland LV, Elmer GW, Surawicz CM**: Breaking the cycle: treatment strategies for 163 cases of recurrent Clostridium difficile disease. Am J Gastroenterol. 2002; 97: 1769-1775.
6. **Neofytos D, Kobayashi K, Alonso CD, Cady-Reh J, Lepley D. et al**: Epidemiology, risk factors, and outcomes of Clostridium difficile infection in kidney transplant recipients. Transpl Infect Dis. 2013; 15: 134-141.
7. **Crook DW, Walker AS, Kean Y, Weiss K, Cornely OA. et al**: Fidaxomicin versus vancomycin for Clostridium difficile infection: meta-analysis of pivotal randomized controlled trials. Clin Infect Dis. 2012; 55 (Suppl. 2): S93-103.
8. **Keven K, Basu A, Re L, Tan H, Marcos A. et al**: Clostridium difficile colitis in patients after kidney and pancreas-kidney transplantation. Transpl Infect Dis. 2004; 6: 10-14.
9. **Stelzmueller I, Goegele H, Bieble M, Wiesmayr S, Berger N. et al**: Clostridium difficile colitis in solid organ transplantation – a single-center experience. Dig Dis Sci. 2007; 52: 3231-3236.
10. **Albright JB, Bonatti H, Mendez J, Kramer D, Stauffer J. et al**: Early and late onset Clostridium difficile-associated colitis following liver transplantation. Transpl Int. 2007; 20: 856-866.
11. **Gerding DN**: Is there a relationship between vancomycin-resistant enterococcal infection and Clostridium difficile infection? Clin Infect Dis. 1997; S2: S206-210.
12. **Louie TJ, Miller MA, Mullane KM, Weiss K, Lentnek A. et al**: Fidaxomicin versus vancomycin for Clostridium difficile infection. N Engl J Med. 2011; 364: 422-431.
13. **Venugopal AA, Johnson S**: Fidaxomicin: a novel macrocyclic antibiotic approved for treatment of Clostridium difficile infection. Clin Infect Dis. 2012; 54: 568-574.